



Localización de la trayectoria de las vías de inserción y remoción de la prótesis parcial metálica removible. Caso clínico

Location of the trajectory of the insertion and removal pathways of the removable metal partial denture. Clinical case

Localização caminho pathways inserção e remoção da dentadura parcial removível do metal. Caso clínico

Mónica G. Paguay-Romero^I
monik10-08@hotmail.es

Luis F. Zelaya-Estrella^{III}
luis.zelatyae@ug.edu.ec

Rosa M. Mora-Merchán^{II}
patan_1958@hotmail.com

Alfredo B. Tóala-Reyes^{IV}
alfredo.toalar@ug.edu.ec

Recibido: 30 de enero de 2017 * **Corregido:** 20 de febrero de 2017 * **Aceptado:** 20 junio de 2017

- I. Odontóloga; Universidad de Guayaquil, Guayaquil, Ecuador.
- II. Diplomado en Docencia Superior; Magister en Educación Superior; Diplomado en Docencia Superior; Doctora en Odontología, Universidad de Guayaquil, Guayaquil, Ecuador.
- III. Diplomado en Docencia Superior; Magister en Educación Superior; Diplomado en Docencia Superior; Doctor en Odontología; Universidad de Guayaquil, Guayaquil, Ecuador.
- IV. Especialista en Ortodoncia; Magister en Diseño Curricular; Diplomado en Docencia Superior; Doctor en Odontología; Universidad de Guayaquil, Guayaquil, Ecuador.

Localización de la trayectoria de las vías de inserción y remoción de la prótesis parcial metálica removible. Caso clínico

Resumen

Para realizar un plan de tratamiento que vaya acorde a las necesidades del paciente, nos haremos en normas y principios que permitan obtener resultados positivos de dicho tratamiento. Cuando iniciamos la rehabilitación de un paciente, lo primero que se nos viene a la mente es la idea de que o cual tipo de tratamiento vamos a escoger para obtener éxito en este caso sería la elaboración de dos prótesis parciales, tanto superior como inferior; entonces, cuando entremos en el desarrollo del caso clínico tenemos que recordar que la confección de dichas prótesis tienen que cumplir con ciertos requisitos, a continuación comenzamos a escoger las opciones más beneficiosas para la elaboración de la prótesis, entonces: procedemos al estudio de los modelos donde se realiza el análisis de los mismos para encontrar las vías de inserción y remoción adecuadas para la paciente.

Para que se cumplan estos factores, también tenemos que incluir los principios biomecánicos de la preparación de la boca antes de iniciar el procedimiento del tratamiento, factores biomecánicos y factores fisiológicos, que son responsables del mantenimiento de la prótesis en boca del paciente.

Algo que no podemos dejar de lado, es que para buscar la trayectoria de las vías de inserción y remoción en boca del paciente se hace necesario la utilización del instrumento llamado paralelómetro el mismo que analiza a los modelos de estudio y de trabajo, busca las vías de inserción y remoción, paralelismo y relativo paralelismo de las piezas pilares.

Palabras clave: Filosofía del diseño - prótesis parcial metálica removible -inserción y remoción- prostodoncia.

Abstract

In order to carry out a treatment plan that is in accordance with the needs of the patient, we will make rules and principles that allow us to obtain positive results of such treatment. When we begin the rehabilitation of a patient, the first thing that comes to mind is the idea that what type of treatment we will choose to succeed in this case would be the development of two partial dentures, both superior and inferior; Then, when we go into the development of the clinical case we have to remember that the preparation of these prostheses have to meet certain requirements, then we begin to choose the most beneficial options for the development of the prosthesis, then: proceed to study the models Where the analysis of the same is performed to find the appropriate insertion and removal pathways for the patient.

For these factors to be met, we must also include the biomechanical principles of the preparation of the mouth before starting the treatment procedure, biomechanical factors and physiological factors, which are responsible for the maintenance of the prosthesis in the patient's mouth.

Something that we can not leave aside, is that to look for the trajectory of the pathways of insertion and removal in the patient's mouth it becomes necessary to use the instrument called the parallelogram the same that analyzes the study and work models, look for the pathways Of insertion and removal, parallelism and relative parallelism of the pillars.

Key words: Design philosophy - partial removable metal prosthesis - insertion and removal - prosthodontics.

Localización de la trayectoria de las vías de inserción y remoción de la prótesis parcial metálica removible. Caso clínico

Resumo

Para fazer um plano de tratamento que atenda às necessidades do paciente, vamos regras e princípios para resultados positivos de tal tratamento. Quando começamos a reabilitação de um paciente, a primeira coisa que vem à mente é a idéia de que ou o tipo de tratamento vai escolher para ter sucesso neste caso seria o desenvolvimento de dois, ambos superior e próteses parciais inferiores; então, quando vamos para o desenvolvimento do caso, precisamos lembrar que fazer tais próteses devem atender a certos requisitos, então começar a escolher as opções mais benéficas para fazer a prótese, então: passamos a estudar modelos onde a análise do mesmo é realizada para encontrar meios de inserção e de remoção adequados para um paciente.

Para estes factores são satisfeitas, que também tem de incluir os princípios biomecânicas da preparação boca antes de iniciar o procedimento de tratamento, factores biomecânicas e fisiológicas, factores que são responsáveis por manter a prótese in situ.

Algo que não podemos ignorar é que para encontrar o caminho de caminhos inserção e remoção na boca do paciente utilizando o instrumento chamado paralelo com o mesmo estudo modelos analisados e o trabalho é necessário, procurar formas inserção e remoção, paralelismo relativo e paralelismo das peças pilares.

Palavras chave: Filosofia de design - parcial prótese removível metal **remoción- -inserción e protético.**

Introducción.

Los cambios de innovación tecnológicos, (Migdely B & Soa-Aba, 2007) científicos, han hecho que en el campo de la rama odontológica (Skinner, 2012) busque los mecanismos para satisfacer las demandas de los diferentes tipos de tratamientos dentó - bucales. Estos cambios profundos propiciados por la globalización de la sociedad o comunidad, han generado una mayor demanda de tratamientos odontológicos (Echeveste, 2011) dirigidos a resolver problemas de funciones y órganos dentales perdidos y que están relacionados con el aparato o sistema estomatognático. (Fabara, 1983)

Razones y circunstancias que permitan poner o considerar el presente trabajo denominado bajo el título de análisis de caso con el tema de localización de la trayectoria de las vías de inserción y remoción de la Prótesis Metálica Parcial Removible (Fernández, Monardes, Mardones, & Acosta, 2013), elementos importantes que juegan un rol indispensable en el proceso de la elaboración de una Prótesis Metálica Parcial Removible. (Fabara, 1983) (Y, 1999)

Todo estudiante de la carrera o campo de la odontología debe conocer lo que significa las vías de inserción y remoción, porque estas vías son las únicas que permiten como su nombre lo indica la inserción de prótesis en boca del paciente y la remoción, el retiro de la misma. (Fabara, 1983)

Entonces podríamos decir que si en el análisis del modelo de estudio o de trabajo no localizamos correctamente, las vías de inserción y remoción el trabajo de elaboración y el tratamiento fracasarán. (Kuebker, 1983)

Con la modernización y los avances tecnológicos científicos hoy en día existen instrumentos de análisis de los modelos de estudio o de trabajo llamados paralelómetro (Melgar & Arciniega, 2014), que van desde el más simple (manual) hasta el más actualizado (computarizado o digital) motivo por el cual todos los que estamos inmersos en las prácticas diarias de la odontología tenemos la obligación de actualizar nuestros conocimientos para brindar tratamientos de salud dental con eficiencia y eficacia. (Davemport, 1997)

Conocimientos teóricos científicos y desarrollo de las habilidades y destrezas adquiridos en el diario practicar en las clínicas de prácticas pre-profesionales del área restauradora en prostodoncia, las mismas que cumplen con la metodología y las técnicas que demandan el perfil de egreso de cada uno de los estudiantes de la carrera de odontología. (Davemport, 1997)

El desarrollo del presente trabajo está relacionado con los conocimientos teóricos- prácticos, adquiridos durante los años de estudio y de los programas que tienen cada una de las asignaturas del área de prácticas pre profesionales en la asignatura de Prostondoncia. (Carpio, Prado, Arañó, & Antúnez, 2007)(Loza, 2012)

Específicamente en el área que tiene que ver con Prótesis Parcial Metálica Removible. Asignatura que despertó el interés por escoger el presente tema con el único objetivo de poder contribuir al desarrollo del conocimiento sobre lo que significa realizar un plan de tratamiento de un edente parcial con Prótesis Parcial Metálica Removible. (Loza, 2012)

Por lo cual aplicaremos nuestras experiencias, vivencias de los hechos experimentados en las aplicaciones de los respectivos métodos y técnicas para resolver problemas de salud dentó-bucal durante el curso lectivo 2015 – 2016. (Davemport, 1997)

Un futuro odontólogo debe tener en cuenta al momento de atender un paciente en la consulta, el cual lo realizamos por medios de la anamnesis. Finalmente la clasificación de Kennedy (Y., 2009), que es la más didáctica y aceptada, nos facilita el diagnóstico del paciente edéntulo y permite aplicar principios básicos que nos facilitan el diseño de la Prótesis Parcial Removible. (Valles, 2008)

Clasificación de Kennedy

Existen una multitud de clasificaciones en prótesis removible, pero para simplificar y esquematizar el diagnóstico describiremos con detalle la clasificación de Kennedy, la más didáctica y de fácil comprensión. Entre las clasificaciones más conocidas se encuentran la de Bailyn, de Skinner, de Applegate, de Miller, de Sweson, y de la Friedman. (Mallat, 1998)

Como se ha comentado, usaremos la clasificación de Edward Kennedy, de 1925, por ser la que presenta las siguientes características: (Mallat, 1998)

- 1.- facilita el diagnóstico con la simple visión del modelo
- 2.- es la clasificación más aceptada.

Está dividida en seis clases y cada una de ellas, a su vez, en cuatro formas distintas según el número de espacios desdentados que presenta, a los que denomina espacios de modificación. (Mallat, 1998)

Clasificación de Kennedy

Clase I. presenta dos zonas posteriores a los extremos libres con permanencia del grupo anterior. Forma parte de las dentomucosoportadas. Según el número de espacios desdentados existentes entre los dientes remanentes se subdivide en clase I, modificación I, II, III o IV. (Mallat, 1998)

Clase II. Presenta una sola zona desdentada posterior unilateral, con ausencia total o parcial de premolares y molares. También presenta las cuatro variantes de modificación mencionadas en la anterior. Es una prótesis dentomucosoportada. (Mallat, 1998)

Clase III. Presenta espacios desdentados laterales limitados a nivel mesial y a nivel distal por dientes, es decir, se apoya totalmente sobre dientes y, por lo tanto, es dentosoportada. Su función es similar a la de la prótesis fija. Presenta cuatro tipos de modificaciones según el número de espacios desdentados que haya en la zona dentada. (Mallat, 1998)

Clase IV. La zona desdentada está situada en la parte anterior de la boca. Pueden faltar los cuatro incisivos o los seis dientes anteriores, o un mayor número de ellos. La guía incisal prácticamente no es activa; por lo tanto, la mejor solución será transformarla en una prótesis dentosoportada (L, J, & J, 2001) o totalmente fija mediante implantes osteointegrados. Es fácil de solucionar si existen caninos, pero más complicada si están ausentes. Lo ideal será devolverle una guía incisal potente y disclusora. (Mallat, 1998)

Clase V. esta solo posee un par de molares en un solo lado de la boca y el resto está totalmente desdentado. La solución será una prótesis mucosoportada y se planteara la extracción de ambos molares para transformarla en una prótesis completa. De esta forma eliminamos una fuente de interferencias con los molares naturales y perdemos un punto importante de retención para una prótesis completa como es la tuberosidad, hay que valorar en todo momento lo que sea más conveniente para el paciente. (Mallat, 1998)

Clase VI. Solo existen los dos incisivos centrales. En esta situación también perdemos la zona incisiva para una retención de prótesis completa, por lo que se planteara su extracción. De esta manera obtendremos, quizá, mejores resultados. Pueden mantenerse un tiempo en la boca para su posterior extracción y su incorporación a la prótesis, que es de transición a una prótesis total. (Mallat, 1998)

El Dr. Applegate añadió, en 1960, las clases V y VI a la clasificación de Kennedy. (Mallat, 1998)

Examen General del Paciente: (Rojas Alcayaga G, 2004)

1. Revisión de la historia médica (Ariztizabal, Garcia, & Gordillo, 2013)

Examen Clínico Intraoral: (Ariztizabal, Garcia, & Gordillo, 2013)

2. Presencia de caries y restauraciones desadaptadas (Ariztizabal, Garcia, & Gordillo, 2013)

Localización de la trayectoria de las vías de inserción y remoción de la prótesis parcial metálica removible. Caso clínico

Evaluación de Reborde - Determinación del estado periodontal: Profundidad de bolsas, nivel de inserción, lesiones de furca, movilidad dental - Presencia de Torus o exostosis - Observar la relación interoclusal - Determinar la altura del piso de la boca. (Ariztizabal, Garcia, & Gordillo, 2013)

3. Examen radiográfico intrabucal: - Localizar áreas de infección - Detectar la presencia de restos radiculares e irregularidades de las crestas. - Presencia y extensión de las caries y su compromiso con la pulpa - Evaluar la presencia de caries recurrentes en las restauraciones existentes - Evaluar estado de endodoncias - Evaluar estado periodontal. (Ariztizabal, Garcia, & Gordillo, 2013)

- Evaluar el soporte óseo de los dientes pilares, morfología de las raíces, relación corono-radicular. (Ariztizabal, Garcia, & Gordillo, 2013)

4. Montaje de modelos Los modelos diagnóstico o de estudio permiten analizar topográficamente la arcada dental a restaurar con una PPR. (Ariztizabal, Garcia, & Gordillo, 2013)

Para que el diagnóstico sea más completo se deben montar los modelos con el fin de realizar el examen oclusal. La valoración completa de las entidades clínicas que influirán en el diseño de la PPR: (Ariztizabal, Garcia, & Gordillo, 2013)

- La necesidad de restablecer las relaciones maxilomandibulares

- Restablecer la función

- La disponibilidad de estructuras que se opongan a los componentes vertical y lateral de las fuerzas oclusales

- El estado de las estructuras orales capaces de proporcionar retención y estabilidad

- Disponibilidad y localización de las áreas de retención. (Ariztizabal, Garcia, & Gordillo, 2013)

Para lograr una rehabilitación exitosa del paciente debemos realizar un excelente diagnóstico, en el que incluye el análisis cuidadoso de radiografías, características faciales, musculares, externas e internas, un minucioso estudio de las condiciones de los rebordes de extremos libres. De esta forma determinamos el pronóstico y el plan de tratamiento (Zúñiga Chavarría & Patricia Sotela Truque, 2012)

Clasificación del paciente parcialmente desdentado basado en los resultados del diagnóstico: Los factores más relevantes a evaluar son: (Zúñiga Chavarría & Patricia Sotela Truque, 2012)

- Localización y extensión del área edéntula
- Dientes Pilares
- Oclusión
- Características del reborde alveolar residual

Clase I: Condición ideal o comprometida en grado mínimo con respecto a localización y extensión del área edéntula, de la oclusión y los dientes pilares. El reborde tiene altura y morfología adecuadas para resistir el movimiento horizontal y vertical de la base de la prótesis. (Zúñiga Chavarría & Patricia Sotela Truque, 2012)

Clase II: La extensión y localización del área edéntula y los dientes pilares están ligeramente comprometidos. Los dientes pilares requieren una terapia adjunta que puede ser periodontal, endodóntica u ortodóntica. El reborde alveolar tiene altura y morfología adecuada para resistir movimientos en sentido horizontal y vertical de la base de la prótesis. (Zúñiga Chavarría & Patricia Sotela Truque, 2012)

Por otra parte, una buena impresión nos lleva al éxito del tratamiento. Es por esto que es importante determinar qué tipo de impresión tomaremos y cual material utilizaremos. (Zúñiga Chavarría & Patricia Sotela Truque, 2012)

En las prótesis parciales removibles a extensión distal, el soporte y la retención son compartidos entre los dientes pilares y los rebordes residuales. Estos elementos se comportan diferentes al aplicarle fuerza. Por ende, la impresión funcional hace compatible esta diferencia y evita que el reborde o los dientes pilares se lastimen ya que igualan la distribución de las cargas entre las dos estructuras y hacen que los movimientos de la base sean mínimos. (Zúñiga Chavarría & Patricia Sotela Truque, 2012)

Existen varios métodos para el registro de la impresión funcional y se pueden dividir en dos grupos: (Zúñiga Chavarría & Patricia Sotela Truque, 2012)

1. Las técnicas de impresión fisiológico-funcionales
2. La técnica de impresión con presión selectiva

Técnicas Fisiológico-funcionales

Técnica de Mclean y Hindels, impresión con cera líquida y la técnica de rebase funcional. Estas técnicas registran el reborde en su forma funcional ejerciendo presión sobre las bases. (Zúñiga Chavarría & Patricia Sotela Truque, 2012)

Técnicas de Impresión con presión selectiva

Busca dar menor alivio en las zonas de soporte primario y mayor en las zonas de alivio. Suministra una óptima estabilidad y retención de la prótesis. Se le conoce como técnica de modelo modificado, pues el modelo preliminar se modifica para recibir una segunda impresión. (Zúñiga Chavarría & Patricia Sotela Truque, 2012)

SECUENCIA EN LOS PROCEDIMIENTOS DE PREPARACIÓN DE LA BOCA

La preparación de boca para una prótesis dental parcial metálica removible (PPMR) es, con toda seguridad, la secuencia más importante de todas las fases que componen su construcción. Se pueden describir los siguientes pasos en la correcta preparación de la boca: (Giraldo, 2008)

a. Nivelación del plano oclusal. Cuando el plano oclusal no está nivelado, la colocación de los dientes artificiales y la creación de una oclusión armoniosa y funcional se hacen difícil o imposible. (Giraldo, 2008)

b. Recontorneado de superficies proximales de los dientes posteriores. El recontorneado siempre debe preceder a la preparación de los lechos para los apoyos. Este procedimiento en los dientes posteriores reduce los socavados, lo que permite que los conectores menores puedan ser colocados más íntimamente en contacto con la superficie de los dientes, disminuyendo el atrapamiento de alimentos. (Giraldo, 2008)

El desgaste de la superficie proximal permite generar un patrón o una guía de inserción y remoción de la prótesis. Las superficies de los planos guía, deben ser creadas de una manera que sean lo más paralelas posibles a los ejes mayores de los dientes pilares. (Giraldo, 2008)

c. Preparación de las superficies vestibular y lingual. Este procedimiento se hace casi exclusivamente en los dientes posteriores, aunque ocasionalmente, se necesita en caninos y otros dientes anteriores. La preparación debe permitir la colocación ideal del brazo retenedor y el brazo estabilizador. (Giraldo, 2008)

d. Preparación de los lechos para los apoyos. Los lechos oclusales deben ser preparados de tal manera que el ángulo formado por el apoyo y el conector menor vertical del cual se origina debe ser menor de 90°, solo de esta manera es posible dirigir las fuerzas oclusales a lo largo del eje longitudinal del diente pilar. Un ángulo mayor de 90° no logra transmitir las fuerzas oclusales de una forma fisiológica al diente pilar. Esta última situación permite que el apoyo se deslice y se aleje del pilar, generando fuerzas de tipo ortodóncico. (Giraldo, 2008)

e. Pulido y brillo de todas las superficies modificadas. Las irregularidades después de las modificaciones contribuyen a la acumulación de placa y dificultan su remoción. (Giraldo, 2008)

La preparación de los lechos para los apoyos cingulares sobre caninos e incisivos debe permitir un espacio tal que el volumen de los apoyos no interfiera con los dientes antagonistas. (Giraldo, 2008)

El presente trabajo de Prótesis Parcial Metálica Removible está basado y fundamentado en los principios biomecánicos de toda prótesis. Como es el conocer y saber la localización de la trayectoria de las vías de inserción y remoción de la Prótesis Metálica Parcial Removible. Entonces es donde aplicamos el paralelografía. (Kuebker, 1983)

El eje o vía de inserción, es la dirección en la cual la restauración (artificio protético), se mueve desde el punto de contacto inicial de sus partes rígidas con los dientes de soporte, hasta la posición de apoyo terminal, con los apoyos asentadas y la base protética en contacto con los tejidos (Mechano, 2002)

Superficies Guías y Descansos.

Los planos guías se definen como dos o más áreas verticales, paralelas, preparadas sobre los dientes pilares, conformadas de manera que pueden dirigir la prótesis durante la inserción y la remoción; estas superficies pueden ser contactadas por diferentes componentes de la P.P.M.R., el cuerpo de un retenedor directo, un brazo reciprocador, el conector menor de un retenedor directo, indirecto o por un elemento diseñado específicamente para contactar con la superficie guía. (Sánchez, 1999)

Los planos guías proveen una vía de inserción y remoción para la restauración, por lo que eliminan las tensiones perjudiciales sobre los dientes pilares, garantizan el funcionamiento de los elementos retentivos, estabilizadores y reciprocadores, elimina el empaquetamiento de alimentos entre los dientes pilares y los componentes de la prótesis y en los dientes pilares anteriores, tiene el propósito de incrementar o restaurar el ancho normal del espacio edéntulo. (Sánchez, 1999)

Es importante aclarar las dudas y opiniones encontradas que han surgido en torno a la utilización de los términos de plano guía y superficie guía. Según Stratton y Wiebelt (1988), el término plano guía es una denominación errónea ya que por definición geométrica, plano debe ser categorizado como una superficie plana y uniforme, resulta que casi todos los planos guías en las superficies dentarias tienen al menos una pequeña curvatura bucolingual, de este modo el término superficie guía es el más apropiado. (Sánchez, 1999)

En tal sentido el mismo autor refiere que el término superficies guías no solo se aplica a las superficies proximales paralelas a la trayectoria de inserción y remoción de la prótesis, sino que también otras superficies preparadas paralelas al eje de inserción y remoción actúan como superficies guías, como por ejemplo la superficies que están en contacto con la placa proximal de

Localización de la trayectoria de las vías de inserción y remoción de la prótesis parcial metálica removible. Caso clínico

algunos retenedores, las superficies que contactan con elementos rígidos de retenedores circunferenciales, conectores menores, entre otras. (Sánchez, 1999)

Los planos guías deben ser creados de manera que sean lo más paralelas posibles a los ejes mayores de los dientes pilares; deben ser de un tercio de la dimensión vestíbulo lingual del diente y debe extenderse verticalmente alrededor de dos tercios de la longitud del diente. (Sánchez, 1999)

Se debe tener especial cuidado para evitar cambiar el contorno del tercio gingival del diente, ya que se puede producir daño a la encía marginal a través del desvío de los alimentos en forma incorrecta. (Sánchez, 1999)

En relación al mantenimiento de la salud periodontal los planos guías juegan un papel importante, ya que una posición apropiada y una correcta preparación puede reducir las fuerzas de torsión dirigidas a los dientes pilares, estos permiten al paciente insertar y retirar la P.P.R. minimizando la posible lesión de los tejidos blandos durante éste acto. (Sánchez, 1999)

Según Thayer y Kratochvil, las superficies guías deben ser lo más largo posible, ya que al reducir el espacio interproximal, se evitará la impactación de alimentos y la hipertrofia tisular en ese espacio. En caso de extensión distal, el área deberá ser ajustada fisiológicamente durante la prueba de la estructura metálica en boca, para eliminar los contactos nocivos y regular la dirección de las fuerzas sobre los tejidos blandos y dientes pilares. (Sánchez, 1999)

Para Weintraub, la preparación de los planos guías para todas las prótesis dentosoportadas puede abarcar la mitad de la longitud de las superficies proximales de los dientes pilares y refiere que esto no es igual para los pilares de P.P.M.R. a extensión distal, en este caso, los planos guías cortos son preferibles, unidos a topes colocados mesialmente y sillas bien redondeadas. (Sánchez, 1999)

En tal sentido Stewart y col, de acuerdo al planteamiento de Krol (1973), establecen que la altura oclusogingival de la superficie guía se reduce de 2 a 3 mm para permitir que la dentadura parcial rote ligeramente alrededor del tope oclusal mesial, mientras se producen fuerzas hacia abajo en los dientes artificiales. (Sánchez, 1999)

Este ligero movimiento permite que se libere la dentadura del plano guía, evitando de esta manera la fuerza de torsión en el diente pilar; es absolutamente necesario preparar la superficie de los dientes para alojar topes oclusales, incisales o sobre el cingulo, el propósito principal de esta preparación o descanso es brindar soporte vertical a la P.P.M.R. (Sánchez, 1999)

Al cumplir éste propósito también mantiene los componentes en su posición proyectada, mantiene las relaciones oclusales establecidas, evita el daño a los tejidos blandos y dirige y distribuye las cargas oclusales en los dientes pilares. (Sánchez, 1999)

El descanso debe ser diseñado para que las fuerzas funcionales sean dirigidas a lo largo del eje longitudinal del diente, ya que el ligamento periodontal es más capaz de soportar fuerzas en éste sentido, puesto que existen más fibras periodontales unidas para resistir las fuerzas verticales, no siendo así con las fuerzas que no son verticales. (Sánchez, 1999)

Para que los descansos puedan dirigir las tensiones a lo largo del eje longitudinal, deben tener una inclinación hacia el centro del diente, el ángulo de inclinación debe ser apical y ligeramente menor de 90° con respecto a la dirección del conector menor, si la inclinación del piso es en la dirección opuesta, puede resultar en un movimiento ortodóntico, produciendo trauma a las fibras periodontales. (Sánchez, 1999)

La preparación del descanso oclusal es principalmente a expensas del reborde marginal y debe realizarse de manera tal que garantice un espesor mínimo de 1,5 mm de aleación en la unión del tope con el conector menor, ya que si se fractura, la pérdida de soporte dentario puede llevar a un trauma mecánico de los tejidos periodontales. (Sánchez, 1999)

Zach y Weintraub, refieren que en prótesis dentosoportadas la preparación y localización de los descansos no es de una importancia crítica, se coloca en la posición que mejor permita la oclusión en función normal y que mejor soporte la prótesis. (Sánchez, 1999)

En cambio en una prótesis a extensión distal la localización mesial del descanso es preferible por varias razones: esta posición permite que la extensión distal de la base se mueva en una dirección más perpendicular hacia el tejido de soporte, lo cual es más beneficioso que las fuerzas horizontales; disminuye el peligro de lesión gingival, debido a que los movimientos poseen una dirección más perpendicular; la fuerza resultante es más mesial que distal y se dirige a los retenedores rotando alrededor de los dientes pilares, esta fuerza dirigida mesialmente es soportada por el contacto de los dientes pilares con los dientes adyacentes. (Sánchez, 1999)

Por esta razón es particularmente importante que los descansos en P.P.M.R. a extensión distal sean preparados en forma redondeada y no en caja, de manera de permitir un ligero movimiento de la dentadura en función en lugar de fijar rígidamente la dentadura al diente pilar. (Sánchez, 1999)

Localización de la trayectoria de las vías de inserción y remoción de la prótesis parcial metálica removible. Caso clínico

Con respecto a los dientes anteriores; los descansos deben ser colocados lo más cerca posible a la región cervical del diente para obtener mayor soporte y reducir la torsión en dientes de raíz única, también se debe establecer una posición positiva entre el diente y la prótesis, dirigiendo el descanso hacia el centro del diente. (Sánchez, 1999)

Un diseño favorable que permite la dirección de las fuerzas en sentido axial sobre el retenedor anterior es el descanso en rótula, que se prepara utilizando una fresa redonda 4 o 6 en la región mesial o distal de los rebordes marginales, si la dentina se expone será necesario la elaboración de una restauración; la ventaja de éste descanso en rótula o bola, si se compara con un descanso incisal, es que produce una palanca más favorable debido a la posición más gingival. (Sánchez, 1999)

Las ventajas de la preparación en forma de rotula, en relación a la preparación en V invertida sobre el cingulo son: permite el uso de retenedores en dientes anteriores que no tienen un cingulo prominente; la forma interna redonda permite un contacto más íntimo del colado, lo cual asegura la dirección de la fuerza en sentido axial sin modificaciones extensas de los dientes; el movimiento rotacional que posee alrededor del fulcrum y a través del descanso, soporta situaciones donde se indica el uso de ganchos R.P.I. o R.P.A. (Sánchez, 1999)

Que es el procedimiento por el cual establecemos el paralelismo o relativo paralelismo de las superficies proximales de las piezas o dientes pilares y de otras estructuras que conforman un modelo de estudio como paso previo al diseño de una Prótesis Metálica Parcial Removible. (Fabara, 1983)

Para cumplir con este objetivo nos valemos de instrumentos especiales conocimientos con el nombre de paralelómetro o paralelógrafo o analizador que tiene como accesorios la varilla analizadora los calibradores y el grafito, entre otros. (Valles, 2008)

Entonces, luego del ajuste horizontal del modelo en la platina respectiva. Procedemos a determinar los “Plano Guías” son dos o más superficies axiales paralelas sobre dientes de apoyo que pueden utilizarse para determinar el camino de inserción y de remoción y así mejorar la “estabilidad” de la Prótesis Metálica Parcial Removible. Las superficies guías pueden aparecer de forma natural, pero unas aparentemente habrán de ser preparadas. (Fabara, 1983)

Paralelización del Modelo de Diagnóstico

La paralización del modelo diagnóstico es esencial para un diagnóstico y plan de tratamiento efecto, los objetivos son los siguientes. (valladolid, 2010)

Localización de la trayectoria de las vías de inserción y remoción de la prótesis parcial metálica removible. Caso clínico

1. Determinar el eje de inserción más deseable que elimine la interferencia de inserción o de remoción
2. Identificar las superficies proximales dentales que son o que deben ser paralelos de manera que actúen como planos guías durante la inserción y la remoción
3. Localizar y medir áreas de los dientes que pueden emplearse para la retención
4. Determinar si las áreas dentales u Oseas de interferencia requieren ser eliminadas quirúrgicamente o seleccionad un eje de inserción diferente
5. Determinar el eje de inserción más adecuado que permita ubicar a los retenedores y dientes protésicos en la mejor situación estética
6. Permitir un adecuado registro de las preparaciones a ser realizadas en la boca, incluyendo las preparaciones de las superficies dentales, planos guía, y la reducción delos contornos dentarios excesivos.
7. Bloqueo de la línea de mayor contorno dentario en los dientes pilares y localizar las áreas de socavado dentario indeseable que deben ser evitadas, eliminadas o bloqueadas.
8. Registrar el modelo respectivo el eje de inserción seleccionado como futura referencia o también llamado tripodismo que es la localización de tres puntos en el modelo, con lo que se establece el plano horizontal con respecto al brazo del paralelómetro. (valladolid, 2010)

El término plano guía se refiere a dos o más superficies verticales paralelas en los dientes pilares diseñadas para dirigir la prótesis durante su inserción y remoción. Ésta es su principal función. Las superficies de los planos guía deben quedar tan paralelas al eje mayor del diente pilar como sea posible (Fernández, 2013)

Los planos guía así elaborados para determinar un eje único de inserción y remoción de la prótesis esquelética o metálica proveen a ésta de cierta retención por fricción, generada por el íntimo o estrecho contacto del elemento metálico de la base en las superficies dentarias de los pilares para aquellos fines paralelizados (planos guía). (Fernández, 2013)

En el camino seguido por la prótesis desde su primer contacto con los dientes hasta que esté totalmente asentada, este camino coincide con el de desinserción y puede coincidir o no con el desplazamiento. Puede haber uno o varios caminos de inserción. (Davempport, 1997)

Puede crearse un camino único si hay suficientes superficies guías en contacto con la Prótesis Metálica Parcial Removible; es más probable que existan cuando hay sillas interdentes, también

Localización de la trayectoria de las vías de inserción y remoción de la prótesis parcial metálica removible. Caso clínico

podrán existir muchos caminos de inserción y de remoción donde los contactos entre las sillas de la prótesis y de los dientes de apoyos se emplean en un diseño abierto. (Davempont, 1997)

Existirán caminos múltiples de desinserción, allí donde no se utilizan superficies guías; ejemplo, donde los dientes de apoyo son divergentes. (Loza, 2012)

Pueden buscarse deliberadamente dos caminos de inserción para que una prótesis seccional o de dos partes. Aplicando la fase del análisis inicial donde el modelo de estudio o de trabajo se coloca en el plano oclusal en posición horizontal y a continuación los dientes y cresta, se paralelizan para identificar las zonas retentivas que pueden ser utilizadas para proporcionar la vía de inserción. (Fabara, 1983)

Una Prótesis Metálica Parcial Removible, puede diseñarse sobre un modelo analizado con el plano de oclusión horizontal de forma que el patrón de inserción no es igual al patrón de desplazamiento; es decir, la vía de inserción y la vía de remoción, pero, hay ocasiones en que está indicada la inclinación de los modelos para que los caminos de inserción y desinserción sean diferentes, también es cierto que para obtener la zona de retención han de estar forzosamente presentes las zonas de contorno relativas al análisis horizontal. (Fabara, 1983)

Es una equivocación de concepto creer que pueden obtenerse zonas retentivas por la sola inclinación de los modelos (Fabara, 1983)

El objetivo para la retención óptima ha de ser el de proporcionar:

- 1ero. Resistencia a lo largo del camino de desplazamiento
- 2do. Resistencia a lo largo del camino de desinserción

Lo primero puede obtenerse mediante el uso de superficies guías o ganchos, mientras que la segundo solo lo proporcionan los ganchos, en cada caso las líneas rojas se han producido con los modelos inclinados y están relacionados con el patrón de inserción y de remoción, mientras que las líneas verdes se han producido con el modelo horizontal y están relacionados con el patrón de desplazamiento. (Fabara, 1983)

Una vez establecida la trayectoria de inserción más favorable, se debe proceder a registrar esta posición en el modelo. (Roberto, 2006).

Esta va a permitir al odontólogo o al técnico dental retirar el modelo de la mesita analizadora y poder volverlo a colocar en la misma posición original cuantas veces sea necesario durante los procedimientos clínicos o de laboratorio. (Roberto, 2006).

En cada caso hay varias trayectorias de inserción posibles. (Kaiser, 2002)

Localización de la trayectoria de las vías de inserción y remoción de la prótesis parcial metálica removible. Caso clínico

Método de Roach o de los tres puntos.

La técnica de los tres puntos es muy simple: se debe marcar sobre el modelo 3 puntos, formando entre sí un plan, la trayectoria de inserción será perpendicular a este plan. (Kaiser, 2002)

Método de Applegate o de las tentativas.

La técnica de Applegate consiste en equilibrar el mejor posible la altura del ecuador protésico de todos los dientes presentes en el arco. (Kaiser, 2002)

El ecuador protésico se debe encontrar, entre el tercio cervical y el tercio medio del diente. (Kaiser, 2002)

Método de Roth o de las bisectrices.

La técnica de las bisectrices lleva en consideración el grado de inclinación del eje de los dientes soportes para posicionar el modelo en dos direcciones: antero-posterior y latero-lateral. (Kaiser, 2002)

Existen tres métodos convencionales. (Roberto, 2006).

- Tripodización. Consiste en hacer tres marcas distantes entre sí e áreas anatómicas del modelo.
- Marcado tres líneas verticales en las paredes laterales y posteriores de la base del modelo.
- Por medio de un pin cementado en lingual o palatino de la base del modelo y el cual queda en línea con la trayectoria de inserción. (Roberto, 2006).

Entonces como conclusión tenemos que los planos guías se trazan para disminuir los ángulos muertos en los conectores menores, evitar recolección de alimentos y posibilitar la inserción de la prótesis. (Murillo, 2011)

Factores que determinan la trayectoria de inserción y remoción. (Brown, 2006)

PLANOS GUÍAS. Las superficies de los dientes proximales deben quedar paralelos entre sí para que actúen como planos guía al colocar y extraer la prótesis. Los planos guía aseguran el paso de las partes rígidas de la prótesis por las zonas de interferencia. De esta forma el paciente puede colocar y extraer la dentadura sin forzar los dientes ni lesionar los tejidos subyacentes. (Brown, 2006)

Los planos guías aseguran, asimismo, la función de soporte de los ganchos, su retención y estabilización. (Brown, 2006)

Localización de la trayectoria de las vías de inserción y remoción de la prótesis parcial metálica removible. Caso clínico

Áreas retentivas. - Dependen de cada vía de inserción y deben contactar con los brazos retentivos de los ganchos, que se ven obligados a flexionar sobre las superficies convexas al colocar y extraer la dentadura. (Brown, 2006)

La retención depende solamente de la resistencia del metal a la deformación. Para que un gancho sea retentivo su vía de escape no debe ser paralela a la vía de entrada, pues en este caso no se vería forzado a flexionar y generar la resistencia conocida como retención. Por consiguiente, la retención del gancho depende de la presencia de una trayectoria de inserción y remoción definitivas. (Brown, 2006)

Interferencia.- Se puede seleccionar una vía de entrada con una interferencia, siempre que ésta se pueda eliminar durante la preparación de la boca o sobre el modelo de trabajo mediante un bloqueo moderado. En boca se pueden eliminar la interferencia por cirugía, extracción, modificación de las superficies interferentes o alterando los contornos dentales con restauraciones. (Brown, 2006) Generalmente, la interferencia que por una u otra razón no se puede eliminar adquiere un valor prioritario entre los factores de retención y los planos guía. A veces, se consigue anular la interferencia solamente seleccionando otra vía de inserción diferente a expensas de las áreas retentivas y planos guía existente. (Brown, 2006)

Estética. - con la trayectoria de inserción adecuada, es posible colocar los dientes artificiales de la forma más estética y con la menor cantidad de ganchos y de metal visibles. (Brown, 2006) Cuando las restauraciones se hagan por otro motivo, se deben contornear para la visualización mínima de los ganchos de metal. (Brown, 2006)

Generalmente, la zona que descubre la menor cantidad de metal está en el área más distogingival del diente que permite la trayectoria de inserción y el contorno de las restauraciones. (Brown, 2006)

La estética decide, así mismo, la elección de la vía de inserción cuando se deben reemplazar dientes anteriores. En estos casos se requiere muchas veces una vía de inserción vertical, para que tanto los dientes artificiales como los dientes adyacentes no se deban modificar excesivamente. (Brown, 2006)

Aquí la estética tiene primacía sobre otros factores y, por consiguiente, la preparación de los pilares sin interferencias y la obtención de planos guían y retención debe estar en armonía con la trayectoria de inserción y con la estética. (Brown, 2006)

Localización de la trayectoria de las vías de inserción y remoción de la prótesis parcial metálica removible. Caso clínico

Aunque el primer objetivo es la conservación de los tejidos orales remanentes, la estética tampoco debe poner en peligro el éxito de la dentadura parcial. (Brown, 2006)

Procedimiento paso a paso en la paralelización de un modelo de estudio (Brown, 2006)

Planos Guía.- determinan el paralelismo relativo de las superficies proximales de todos los dientes pilares potenciales, y se consigue poniendo en contacto las superficies proximales de los dientes con la cuchilla recortadora o la varilla analizadora. (Brown, 2006)

Se modifica la posición del paralelizador anteroposteriormente hasta que las superficies proximales estén en la relación más paralela posible entre sí, o que permitan conseguir el paralelismo con pocas remodelaciones. (Brown, 2006)

Aunque la plataforma es totalmente ajustable, sólo se deben considerar dos ejes que permitan inclinación anteroposterior y lateral. (Brown, 2006)

Si se debe elegir entre el contacto con la superficie proximal en el área cervical o en la cresta marginal, es preferible esta última porque se puede establecer un plano mediante remodelado. Es evidente que cuando existe contacto gingival la única forma es establecer un plano guía es a través de una restauración. (Brown, 2006)

El objetivo final al seleccionar la inclinación anteroposterior más conveniente es obtener la mayor combinación posible de áreas con superficies proximales paralelas aptas para actuar como planos guía. (Brown, 2006)

Áreas retentivas.- con la varilla analizadora en contacto con las superficies vestibulares y linguales de los dientes pilares, se diagnostica el cuadro de retención que esté por debajo de la altura de máxima convexidad. Es aconsejable dirigir una pequeña fuente de luz contra el modelo, desde el lado contrario del observador. El ángulo de convergencia cervical se destaca entonces como triangulo de luz entre la hoja del paralelizador y la porción apical de la superficie del diente estudiado. (Brown, 2006)

Cambiar la posición del modelo inclinándolo lateralmente hasta que aparezcan áreas retentivas similares en los principales dientes pilares. Si solamente se necesitan dos pilares, como en la clase I de Kennedy, estos serán los pilares principales. (Brown, 2006)

Sin embargo, si se requieren cuatro pilares (como en las arcadas de clase III de Kennedy, modificación 1), los cuatro se convierten en pilares principales, y las áreas retentivas se deben localizar en los cuatro. Pero si solamente se requieren tres pilares) como en la clase II de Kennedy,

modificación 1), el pilar posterior del lado dentosoportado y el pilar de la retención debe quedar adecuadamente equilibrada. (Brown, 2006)

El tercer pilar se considera secundario y no ofrece tanta retención como los otros dos. Una excepción a tener en cuenta es cuando el pilar posterior del lado dentosoportado tiene mal pronóstico y de la dentadura se diseña para convertirse posteriormente en una clase I. en estos casos los dos pilares más fuertes se consideran pilares principales. (Brown, 2006)

Los modelos de estudio constituyen el complemento ideal para el diagnóstico y el plan de tratamiento, ya que ellos nos servirán para diversas finalidades entre los cuales tenemos. (Fabara, 1983)

Análisis de la oclusión, para lo cual debemos montarles en un articulador que en lo posible reduzca los movimientos mandibulares. Para establecer la mejor vía de inserción y remoción del futuro aparato protésico, así como los planos de guía, interferencia, zonas de retención, etc. Que regirán el diseño, plan de tratamiento y la preparación de la boca de un paciente parcialmente desdentado como complemento de las instrucciones al técnico de laboratorio, ya que en los modelos se proyectan o diseñan los diferentes elementos de la Prótesis Parcial, se señalan las zonas de alivio, etc. estableciéndose en esta forma una comunicación ideal entre el odontólogo y el técnico en beneficio del futuro aparato protésico. (Kuebker, 1983)

Para cumplir con estos objetivos vale recalcar que tanto los modelos de estudio como los modelos definitivos deberán tener las mismas características en cuanto a su fidelidad e integridad. (Fabara, 1983)

Deben presentar un grado de alta fidelidad de todos los elementos constitutivos de la cavidad bucal en referencia de ambos maxilares, detalles anatómicos, morfológicos de las estructuras blandas y duras como son dientes encías, el estudiante tanto como el profesional debe aplicar los conocimientos adecuados que se requieren ser aplicados en el proceso de la planificación y diseño de una futura prótesis parcial metálica removible para paciente edéntulo parcial. (Loza, 2012)

Una prótesis parcial metálica removible es la suma de un número de componentes individuales en esta parte del análisis de caso, discutiremos las funciones y la construcción de los distintos componentes antes de discutir un sistema de planeo y diseño definitivo. (Davemport, 1997) El análisis de los modelos es responsabilidad del clínico la información obtenida le es esencial para el diseño de la prótesis parcial, producido a la vez de la observación y conocimientos clínicos, es

Localización de la trayectoria de las vías de inserción y remoción de la prótesis parcial metálica removible. Caso clínico

que ha de guiar las decisiones del tratamiento pre protésico y el que ha de ser errado el técnico dental como una prescripción para que la prótesis se construya de acuerdo con ello. (Callis., 2003)

Hay distintos accesorios que pueden usarse con el analizador antes de iniciar un tratamiento que sea conservador, a fin de asegurar que se ha establecido la integridad clínica de los dientes remanentes, antes que sean tomadas las impresiones de trabajo, el tratamiento conservador necesariamente precederá a la construcción de la prótesis. (Callis., 2003)

De esta manera será posible asegurar que el ajuste cuidadoso de los componentes de la prótesis contra los dientes de soporte se mantendrá a lo largo de la vida útil de esta. Pocas cosas son más frustrantes que empezar tratamientos dentales, sobre dientes a los que se acaba de ajustarse una estructura de prótesis parcial metálica removible. (Callis., 2003)

En muchos casos los requerimientos de un diseño de prótesis parcial metálica removible tales como soporte, retención y estabilización, necesitaran modificaciones de la superficie de los dientes, sin embargo, con frecuencia estos factores también dictan la forma de las restauraciones individuales. Pero es necesario que el diseño provisional se haya establecido antes de que se termine los tratamientos de la prótesis parcial metálica removible. (Loza, 2012)

Inserción de la prótesis parcial metálica removible terminada, en la boca del paciente. (Fabara, 1983)

1ero. Se examina la prótesis a fin de asegurar que las superficies pulidas estén bien terminadas. Los bordes han de ser redondeados y no cortantes (Fabara, 1983)

2do.- la superficie en contacto con la encía no tendrá bordes agudos, estos se encuentran comúnmente en las zonas de las rugas y en los límites de una zona de alivio, también habrán de eliminarse todas las perlas de acrílico. (Fabara, 1983)

Si la prótesis ha vuelto del laboratorio sobre modelos duplicados, estos habrán de examinarse por si existen de signos de abrasión producidos al forzarse las partes rígidas sobre el yeso. Estas partes indican zonas que pueden necesitar ajustes. Lo que hará a continuación se asentará en la boca siguiendo el camino de inserción y de remoción previsto. (Callis., 2003)

Si no se asienta, probablemente se deba a que el acrílico ha penetrado en zonas de subcontorno en relación con los dientes naturales o con las crestas alveolares, la zona involucrada ha de encontrarse por inspección visual o por medios reveladores. (Davemport, 1997)

Localización de la trayectoria de las vías de inserción y remoción de la prótesis parcial metálica removible. Caso clínico

Una vez que la prótesis se ha asentado cómodamente, se comprobaba el ajuste de todos sus componentes. La prótesis ha de estar retenida y ha de ser estable. Si las sillas libres balancean alrededor de los apoyos oclusales más distales, habrá de corregirse por rebasado. (Brown, 2006) La oclusión se revisa a partir de los comentarios del paciente, la inspección visual, el papel de articular y las láminas ultrafinas. El papel de articular puede ayudar a localizar cualquier contacto prematuro. Para no inducir a la desviación de la mandíbula, el papel debería aplicarse bilateralmente, el papel es relativamente grueso y solo han de desgastarse aquellas marcas que indiquen contactos positivos entre dientes. (Davemport, 1997)

A continuación se invita al paciente a comprobar el aspecto de las nuevas prótesis de forma que pueda hacerse cualquier modificación menor. Después de que se hayan terminado todos los ajustes, las zonas desgastadas repulen. (Fabara, 1983)

Las instrucciones al paciente se han de dar verbalmente y han de ser reforzando mediante hoja impresa. Han de reforzarse las explicaciones que al principio se dieron sobre las limitaciones y dificultades de las dentaduras, a pesar de la provisión de elementos retentivos, para el éxito es muy importante el control muscular. Este control tarda un tiempo en desarrollarse, por lo que inicialmente deberán marcarse pequeñas cantidades no pegajoso por ambos lados a la vez. (Kuebker, 1983)

A de instruirse al paciente sobre la dirección correcta de inserción y remoción de la prótesis, conviene señalar los componentes vulnerables, lo retenedores, por ejemplo, no han de sujetarse como presa donde apoyan las unas durante la remoción de la prótesis. (Kuebker, 1983)

RECOMENDACIONES PARA EL MANTENIMIENTO Y CITAS DE CONTROL

Los retenedores, los apoyos y los conectores mayores y menores de la PPMR pueden constituirse en trampas para los restos alimenticios y la placa dental. Los depósitos orgánicos e inorgánicos producen manchas y olores desagradables en bases acrílicas. (Giraldo, 2008)

Por tanto, la higiene oral debe ser adecuada y es esencial una información apropiada a los pacientes con respecto a las medidas de higiene oral. Los métodos más comúnmente usados para el cuidado de la prótesis incluyen limpieza con cepillo y jabón suave, la inmersión en agentes limpiadores disponibles comercialmente y el uso de productos caseros como el hipoclorito diluido o vinagre para remover pigmentos y cálculos. (Giraldo, 2008)

Es claro que las instrucciones de cuidado deben ser adaptadas a cada paciente. La coordinación física, la edad, los materiales en que está fabricada la prótesis, el hábito de fumar y el

Localización de la trayectoria de las vías de inserción y remoción de la prótesis parcial metálica removible. Caso clínico

consumo de ciertos alimentos son algunos de los muchos aspectos que se deben considerar cuando se planifica un programa de higiene oral. (Giraldo, 2008)

Antes de instalar definitivamente la prótesis, se instruye al paciente en cuanto a la colocación y remoción. Se recomienda dormir sin la prótesis, para que los tejidos blandos estén libres de presión. (Giraldo, 2008)

Normalmente, el paciente debe ser controlado 24 horas después de la instalación y se debe examinar minuciosamente las áreas de soporte, comprobar las relaciones oclusales y chequear que no exista ningún tipo de injuria sobre los tejidos duros o blandos. Habitualmente, en este primer control, podemos encontrar: (Giraldo, 2008)

- Heridas o dolor en los tejidos blandos.
- Dificultades funcionales: sensación de volumen excesivo, hipersalivación, dificultad en la fonética y masticación. (Giraldo, 2008)

El segundo control es conveniente realizarlo a las 72 horas, el cual nos dará una idea más completa de cómo está funcionando la prótesis y si el paciente está adaptándose a ella. (Giraldo, 2008)

El control del paciente debe continuar a la semana, al mes, trimestralmente y una vez al año, especialmente con prótesis a extensión distal, en las cuales la reabsorción ósea es más manifiesta produciéndose desajustes que pueden hacer que los aparatos se transformen en elementos iatrogénicos. En cada ocasión deben reforzarse los conceptos de higiene, tanto oral como de la prótesis. (Giraldo, 2008)

El diseño incorrecto puede dar lugar a una prótesis potencialmente destructiva, por tanto la planificación debe estar a cargo del clínico quien debe ser competente para realizar diagnóstico adecuado y contar con todos los conocimientos biotecnológicos y biomecánicos necesarios. (Giraldo, 2008)

Una prótesis dental parcial removible, cuando es diseñada adecuadamente, es una restauración satisfactoria, y puede servir como elemento para conservar las estructuras orales remanentes y restaurar las pérdidas, (Giraldo, 2008)

Materiales y métodos.

El desarrollo del presente trabajo está relacionado con los conocimientos teóricos- prácticos, adquiridos durante los años de estudio y de los programas que tienen cada una de las asignaturas del área de prácticas pre profesionales en la asignatura de Prostandoncia. (Loza, 2012)

Específicamente en el área que tiene que ver con Prótesis Parcial Metálica Removible. Asignatura que despertó el interés por escoger el presente tema con el único objetivo de poder contribuir al desarrollo del conocimiento sobre lo que significa realizar un plan de tratamiento de un edente parcial con Prótesis Parcial Metálica Removible. (Loza, 2012)

Por lo cual aplicaremos nuestras experiencias, vivencias de los hechos experimentados en las aplicaciones de los respectivos métodos y técnicas para resolver problemas de salud dentó-bucal durante el curso lectivo 2015 – 2016. (Davemport, 1997)

Resultados.

HISTORIA CLÍNICA DEL PACIENTE

HISTORIA CLÍNICA DEL PACIENTE

Nombres y Apellidos: Ángela Álava

Edad: 43

Sexo: femenino

Estado civil: casada

C.I: 1203242563

Profesión: Ama de casa

Lugar de trabajo: ama de casa

Teléfono: 0967154727

Domicilio: Guasmo Sur

Teléfono: 2129037

MOTIVO DE LA CONSULTA

Se me fea la boca, quiero que hagan unas plaquitas arriba y abajo si se puede.

ANAMNESIS

Localización de la trayectoria de las vías de inserción y remoción de la prótesis parcial metálica removible. Caso clínico

La paciente no presenta ninguna patología aparente, sin enfermedades congénitas ni sistémicas.

ODONTOGRAMA

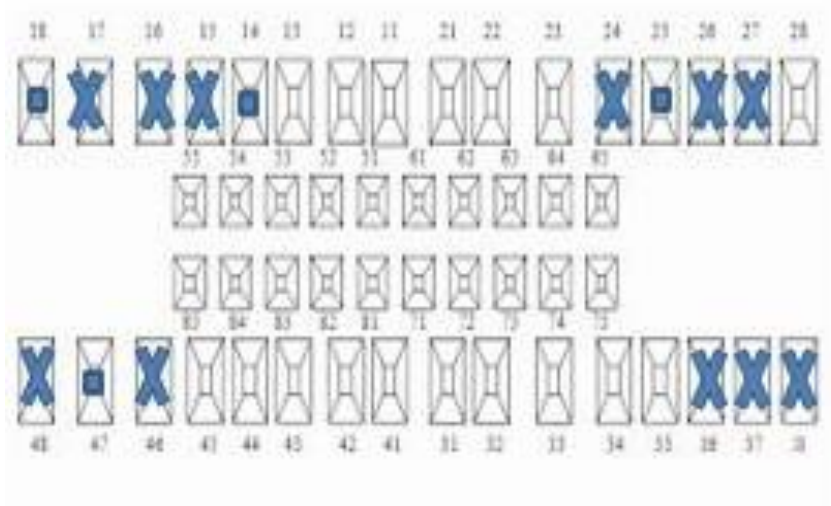


Foto 1: Odontograma

Fuente: Propia del Análisis del Caso Clínico

- Edentulismo parcial en maxilar superior de las piezas dentarias #17-16-14-24-26-27
- Restauración oclusal en maxilar superior con material de amalgama en las piezas #18-15-25
- Edentulismo parcial en maxilar inferior de las piezas dentarias #38-37-36-46-48
- Restauración oclusal en maxilar inferior con material de amalgama en las piezas dentarias #47

EXAMEN EXTRABUCAL

Localización de la trayectoria de las vías de inserción y remoción de la prótesis parcial metálica removible. Caso clínico



Foto 2: Vista Frontal del paciente

Fuente: Propia de la Investigación

En el examen extrabucal se observó un paciente mesofacial, aparentemente sin alteraciones faciales, ni alteración de la dimensión vertical. En el momento del cierre y apertura no se escucharon chasquidos, no hubo existencia de dolor a nivel de la ATM, ni se palparon ganglios inflamados.




Foto 3: Vista lateral derecha del paciente

Fuente: Propia de la Investigación

Localización de la trayectoria de las vías de inserción y remoción de la prótesis parcial metálica removible. Caso clínico



Foto 4: Vista lateral izquierda del paciente
Fuente: Propia de la Investigación

EXAMEN INTRABUCAL.

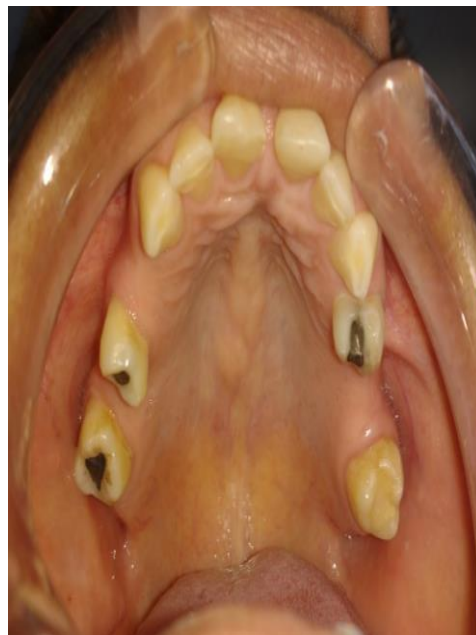

Foto 5: Vista de la arcada superior del paciente
Fuente: Propia de la Investigación

Localización de la trayectoria de las vías de inserción y remoción de la prótesis parcial metálica removible. Caso clínico

Vista de la arcada superior del paciente

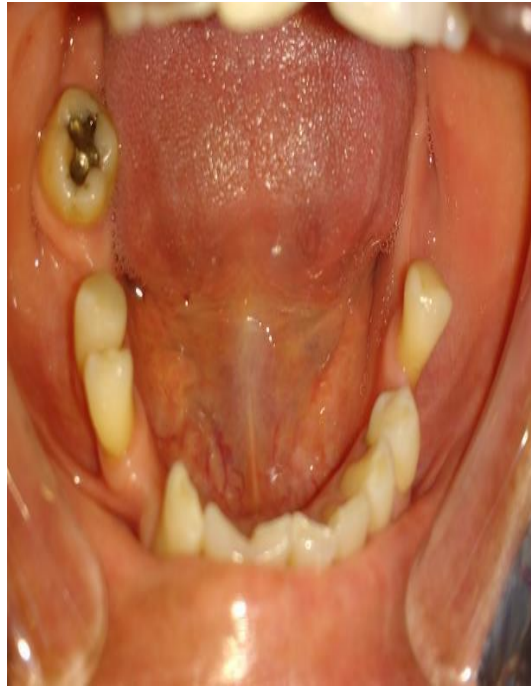

Foto 6: Vista de la arcada inferior del paciente

Fuente: Propia de la Investigación

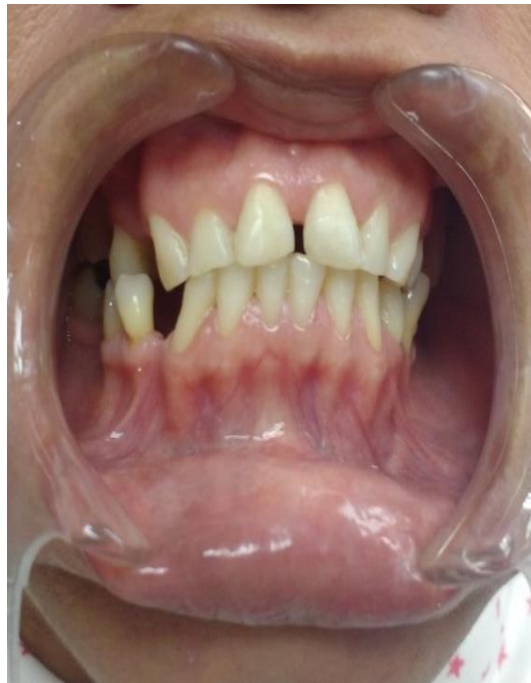

Foto 7: Imagen frontal de ambas arcadas en oclusión

Localización de la trayectoria de las vías de inserción y remoción de la prótesis parcial metálica removible. Caso clínico

Fuente: Propia de la Investigación

En la imagen se observa una vista frontal de ambas arcadas en oclusión, con tipo de mordida clase I, con presencia de diastema interincisivo, desgaste incisal, piezas dentarias anteriores mesializadas y posteriores distalisadas por ausencia de órganos dentarias adyacentes.

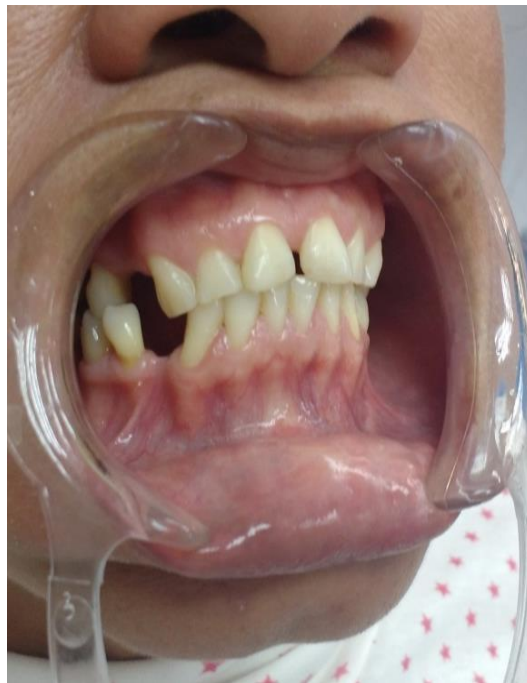

Foto 8: Imagen lateral derecha

Fuente: Propia de la Investigación

En una vista lateral derecha de ambas arcadas en oclusión, Se debe observar en oclusión los dientes superiores e inferiores, caninos, premolares, molares y tejidos blandos, como también un tipo de mordida clase I, el desplazamiento de los premolares #44,45, tal vez por la temprana pérdida de molares y mesialización de las piezas #43, 42. Tampoco observamos una guía canina.

EXAMEN RADIOGRÁFICO

- Edentulismo parcial en maxilar superior de las piezas dentarias #17-16-14-25-26-27
- Se observa presencia de zonas radiopacas por oclusal compatibles con material de restauración en maxilar superior en las piezas #18,15-25

Localización de la trayectoria de las vías de inserción y remoción de la prótesis parcial metálica removible. Caso clínico

- Edentulismo parcial en maxilar inferior de las piezas dentarias #38-37-36,46,48
- Se observa presencia de zonas radiopacas por oclusal compatibles con material de restauración en maxilar inferior en las piezas dentarias #35-45,47
- Giroversión de la pieza #24-35
- Reabsorción ósea moderada
- Trabeculado óseo normal
- Piezas # 43-47 mesialisadas

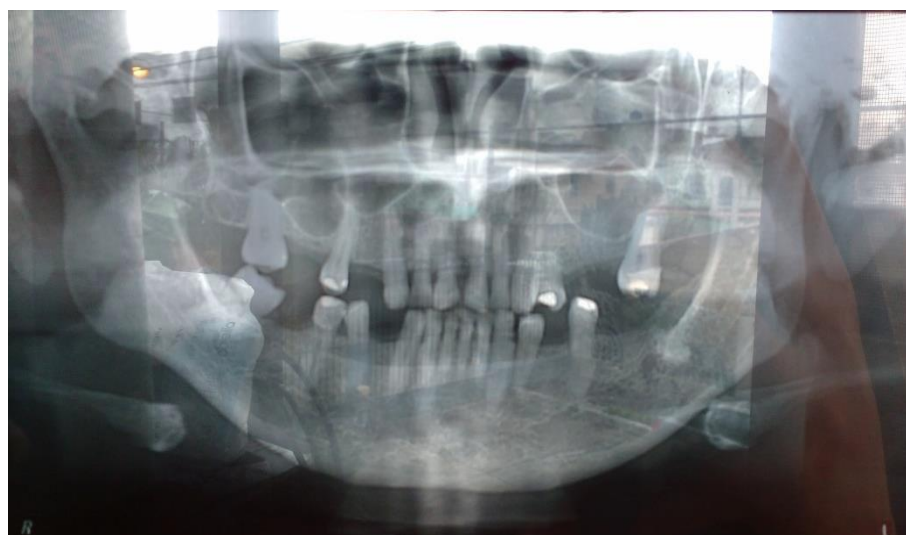


Foto 9: Radiografía Panorámica
Fuente: Propia de la Investigación

DIAGNÓSTICO

- Edentulismo Parcial:
- Maxilar Superior clase III modificación 2 de Kennedy.
- Maxilar Inferior clase II. Modificación 3 de Kennedy.
- Reabsorción Ósea
- Recesión Gingival
- Diastema Interincisivo
- Restauraciones Deficientes

PRONÓSTICO

El tratamiento escogido es el de rehabilitación con Prótesis Parcial Metálica Removible el cual será favorable para el paciente.

PLANES DE TRATAMIENTO

Cuando un paciente es edente parcial entre los tipos de tratamiento que existen para resolver el problema de un paciente edéntulo parcial, tenemos los siguientes:

- Prótesis Fija
- Prótesis Parcial Acrílica
- Prótesis Parcial Metálica Removible

De las 3 opciones a propuestas de tratamiento nos decidimos a escoger la del tratamiento con Prótesis Parcial Metálica Removible, basada en el plano y diseño según la clasificación correspondiente de los desdentados parciales.

TRATAMIENTO

Luego de los exámenes clínicos, la interpretación radiográfica y la evaluación de las relaciones oclusales analizados tanto en el paciente como en los modelos de estudio, se establece un “tratamiento”, basado de las situaciones establecidas y con un objetivo definido.

El tratamiento tiene como base el colocar al profesional en situación de realizar la preparación de la boca en una forma ordenada y consciente.

Este procedimiento consiste en señalar gráficamente en el modelo de estudio y por escrito en la ficha respectiva cada uno de los pasos que deben ejecutarse en la siguiente fase, que es la preparación de la boca.

En el modelo de estudio tendremos no solo dibujado el diseño preliminar de la prótesis con todos sus elementos, si no también, con diferentes colores señalaremos aquellas modificaciones a realizar tanto en las piezas pilares como en los rebordes alveolares y tejidos adyacentes. Este sistema nos facilitara un reconocimiento rápido y seguro para la ejecución de los tratamientos a ejecutarse. Para el desarrollo del presente trabajo hemos decidido realizarlo mediante el tratamiento de rehabilitación con prótesis parcial metálica removible, de acuerdo a la clasificación que presenta el paciente desdentado parcial según el Dr. Edward Kennedy

El desarrollo de un plan de tratamiento apropiado para un paciente parcialmente desdentado puede ser extremadamente difícil. Varios factores influyen en el resultado final. Un nivel adecuado de higiene bucal es una de las condiciones esenciales, pero no la más importante.

Localización de la trayectoria de las vías de inserción y remoción de la prótesis parcial metálica removible. Caso clínico

El paciente con dientes suficientes para una adecuada función o estética con una higiene bucal pobre, presenta un dilema para el profesional. Los posibles planes de tratamiento van desde no tratar al paciente hasta remover todos los dientes y colocar una prótesis total, los tratamientos extremos no siempre son apropiados y es necesario algún grado de compromiso entre el ideal y el práctico. En estas situaciones es donde el profesional se pone a prueba. Es esencial que las decisiones estén basadas en una evaluación completa de los datos apropiados para el diagnóstico. Los modelos de diagnóstico han sido montados y el diseño es esencial para el plan de tratamiento en el paciente parcialmente desdentado. Los procedimientos que se requieren para tratar al paciente se deben colocar en una secuencia lógica.

El tratamiento del paciente parcialmente desdentado puede dividirse en cinco fases. Dos fases pueden coincidir, pero todo el plan de tratamiento debe reflejar la secuencia de estas cinco fases. Los procedimientos de cada fase deben terminarse según su prioridad, dependiente de las necesidades del Paciente.

FASES DEL TRATAMIENTO

- Toma de impresiones anatómicas
- Obtención de los modelos de estudios
- Recorte de los modelos de estudios
- Recorte de los modelos (zócalo)
- Planeo y diseño preliminar
- Toma de impresión fisiológica
- Obtención de los modelos de trabajo
- Recorte de los modelos (zócalo)
- Planeo y diseño definitivo
- Utilización del paralelómetro
- Graficación de los diferentes elementos que constituyen una prótesis parcial metálica removible
- Envío al laboratorio dental (elaboración de la estructura metálica)
- Prueba de la estructura metálica en boca del paciente (eliminación de las discrepancias metálicas)
- Toma de dimensión vertical (D-V), color y tamaño de los pónicos

Localización de la trayectoria de las vías de inserción y remoción de la prótesis parcial metálica removible. Caso clínico

- Montaje en el articulador
- Enfilado de los pónicos
- Prueba del enfilado en boca del paciente (corrección de la posición de los pónicos)
- De vuelta al laboratorio-dental para el terminado final de la prótesis
- Adaptación y colocación de la prótesis parcial metálica removible, terminada en boca del paciente (eliminación de las discrepancias acrílicas)
- Nueva cita al paciente para los controles subsiguientes (aliviar las zonas irritadas causadas por el adaptamiento de la prótesis)

TRATAMIENTO DE EDENTES PARCIALES CON PRÓTESIS PARCIAL METALICA REMOVIBLE

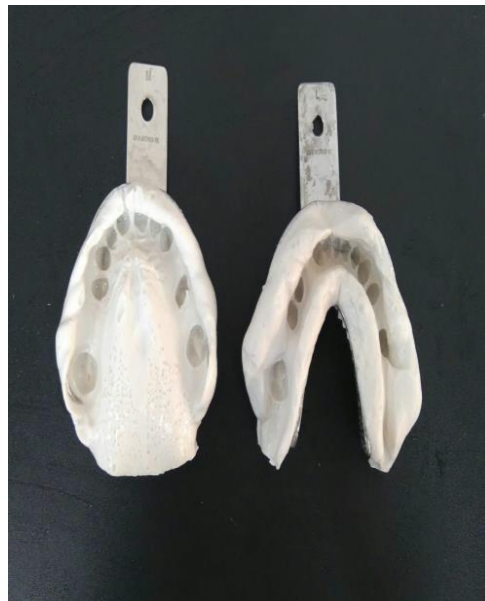

Foto 10: Toma de Impresión Anatómica

Fuente: Propia de la Investigación

En esta primera cita se hace la selección de las cubetas stock y del material de impresión (alginato) Preparación y manipulación del material de impresión, cargamos la cubeta y procedemos a la toma de impresión (impresión anatómica o primaria)

Localización de la trayectoria de las vías de inserción y remoción de la prótesis parcial metálica removible. Caso clínico



Foto 11: Vaciado de Yeso Piedra

Fuente: Propia de la Investigación

Una vez obtenida la impresión anatómica o primaria, lavamos bien las superficies para eliminar todas las impurezas y restos de alginato que quedan adheridas a las paredes y fondo de la impresión; y, se realiza el vaciado con yeso piedra para la obtención de los modelos de estudio

OBTENCIÓN DE LOS MODELOS DE ESTUDIO

Recorte de los modelos - preparación de zócalo

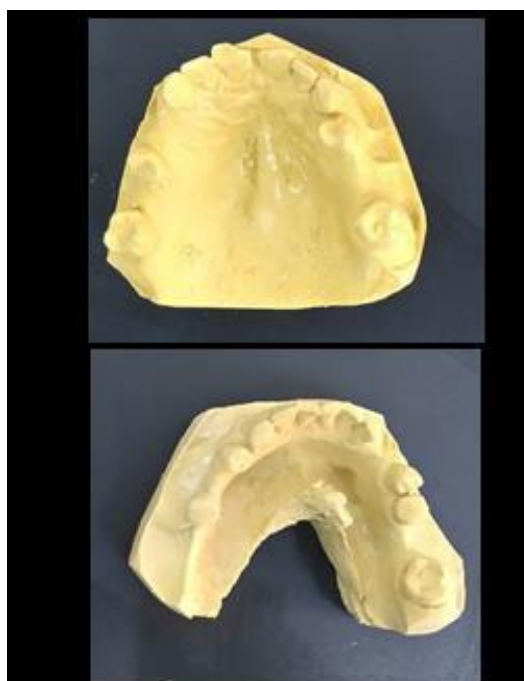

Foto 12: Vista superior de los modelos de estudio

Fuente: Propia de la Investigación

Localización de la trayectoria de las vías de inserción y remoción de la prótesis parcial metálica removible. Caso clínico

Una vez haber realizado el vaciado con yeso piedra, se obtiene los modelos de estudios tanto maxilar superior como inferior, el cual, el modelo de piedra superior presenta una clase III modificación 2 de Kennedy y en el modelo de piedra inferior presenta una clase II modificación 3 de Kennedy, para consiguiente la preparación del zócalo de cada uno correspondientemente.

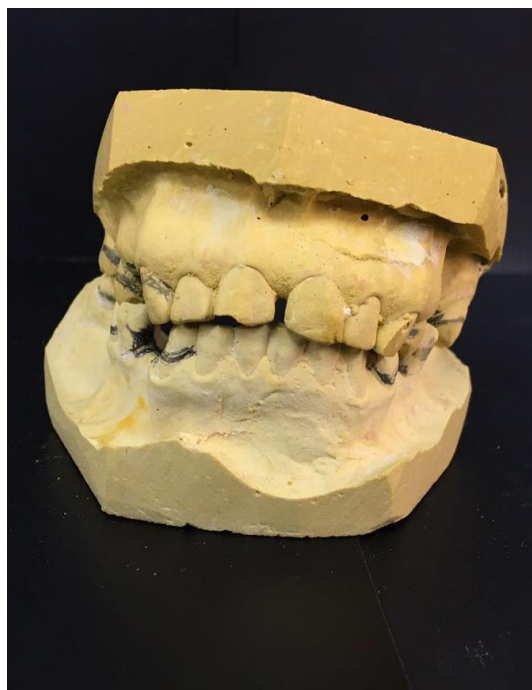

Foto 13: Vista frontal en oclusión

Fuente: Propia de la Investigación

Modelos de yeso piedra, tanto superior e inferior en oclusión, en la cual observamos diastema interincisivo y desviación del lado izquierdo superior por el espacio edentulo del modelo de estudio del maxilar inferior

Localización de la trayectoria de las vías de inserción y remoción de la prótesis parcial metálica removible. Caso clínico

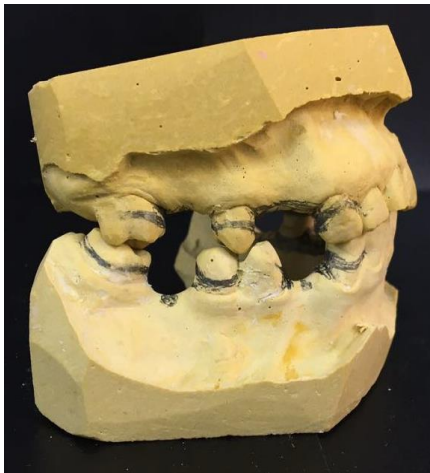

Foto 14: Vista lateral derecha del modelo de estudio en oclusión

Fuente: Propia de la Investigación

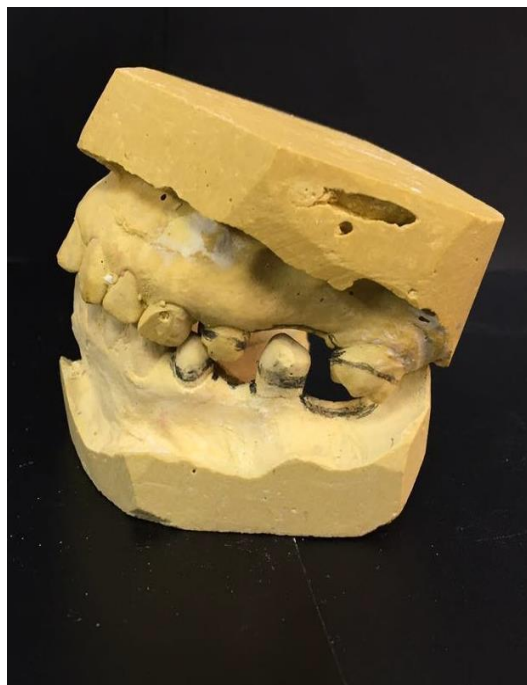

Foto 15: Vista lateral derecha del modelo de estudio en oclusión

Fuente: Propia de la Investigación

Localización de la trayectoria de las vías de inserción y remoción de la prótesis parcial metálica removible. Caso clínico




Foto 16: Modelos de estudios (vista posterior)

Fuente: Propia de la Investigación

En la vista posterior se observa ligera inclinación del lado izquierdo superior por el espacio edentulo del modelo de estudio del maxilar inferior

Foto 17: Vista posterior del modelo de estudio

Fuente: Propia de la Investigación

Localización de la trayectoria de las vías de inserción y remoción de la prótesis parcial metálica removible. Caso clínico

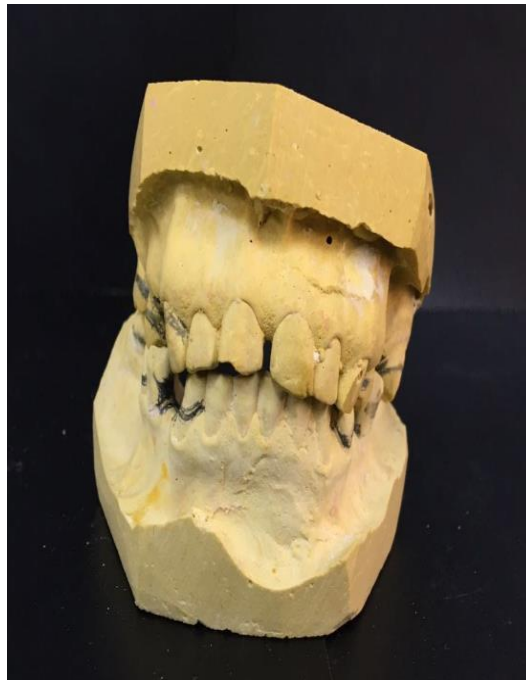



Foto 18: Vista Frontal del modelo de estudio

Fuente: Propia de la Investigación

Finalizado el fraguado del yeso piedra y una vez obtenido los modelos de estudios realizamos el recorte de los modelos y la preparación del zócalo para adaptarlo en la platina porta modelos del paralelómetro.

Planeo y diseño preliminar de los modelos de estudio

Modelo Superior



Localización de la trayectoria de las vías de inserción y remoción de la prótesis parcial metálica removible. Caso clínico

Foto 19

Fuente: Propia de la Investigación

Listos los modelos de estudios se prepara el planeo y diseño preliminar de los mismos
Planeo y diseño preliminar de los modelos de estudio
Modelo Superior

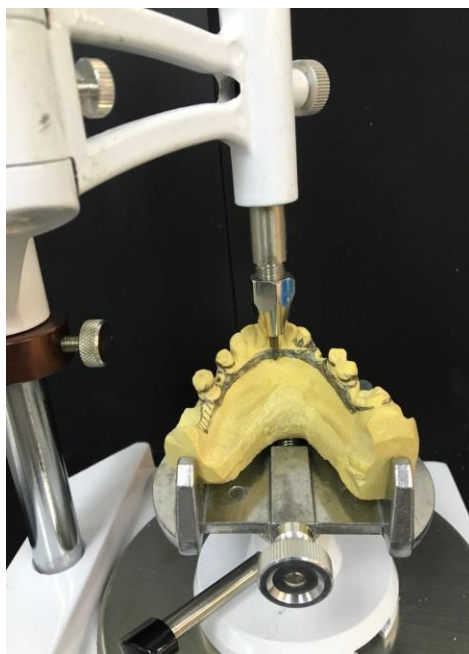

Foto 20

Fuente: Propia de la Investigación

Montamos los modelos de estudio en la platina porta modelos y procedemos con el paralelómetro a realizar al análisis del modelo buscando la guía de inserción y remoción, Ecuador Dentario de los dientes pilares, las interferencias y el análisis de los tejidos duros y blandos.
Planeo y diseño preliminar de la futura estructura metálica

Localización de la trayectoria de las vías de inserción y remoción de la prótesis parcial metálica removible. Caso clínico

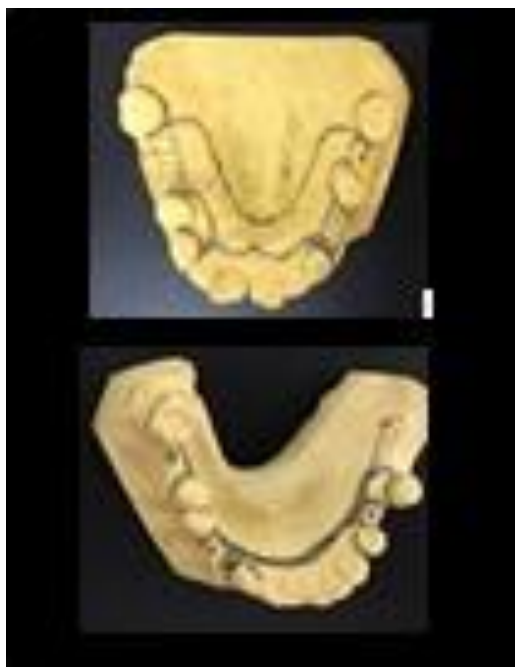

Foto 21

Fuente: Propia de la Investigación

Una vez realizado el análisis del modelo de estudio y en base al conocimiento de los diferentes elementos constitutivos de una prótesis parcial metálica removible dibujamos todos y cada uno de los elementos del futuro aparato y debe ir perfectamente señalado en el modelo los sitios para los descansos oclusales, linguales o incisales.

Toma de Impresión Fisiológica

Localización de la trayectoria de las vías de inserción y remoción de la prótesis parcial metálica removible. Caso clínico



Foto 22

Fuente: Propia de la Investigación

Una vez que se realizó ya el diseño y el planeo preliminar de la futura prótesis metálica, procedemos a la preparación y manipulación del material de impresión, cargamos la cubeta y procedemos a la toma de impresión (impresión fisiológica o definitiva) para futuro vaciado en yeso extraduro.

Vaciado de Yeso Extraduro

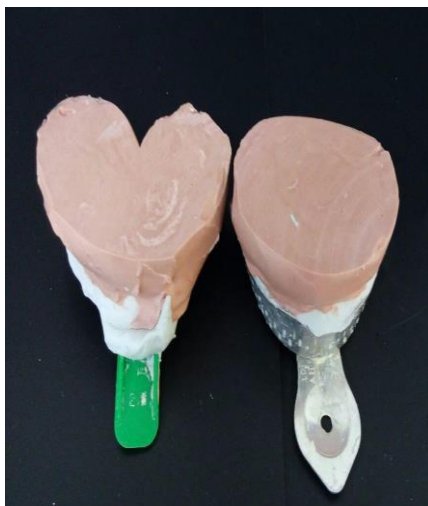

Foto 23

Fuente: Propia de la Investigación

Localización de la trayectoria de las vías de inserción y remoción de la prótesis parcial metálica removible. Caso clínico

Preparación y manipulación del yeso extraduro, para la obtención de los modelos de trabajo cargamos la cubeta con la impresión y procedemos a la toma de impresión (impresión fisiológica o definitiva).

Realizamos pequeñas vibraciones para evitar burbujas y existan perforaciones, grietas, etc. En los modelos de trabajo.

Una vez obtenida la impresión fisiológica o definitiva lavamos bien para eliminar todas impurezas y restos de alginato que quedan adheridas a las paredes y fondo de la impresión; y, se realiza al vaciado con yeso extraduro para la obtención de los modelos de trabajo.

Obtención de los Modelos de Trabajo

Vista de ambos modelos de trabajo

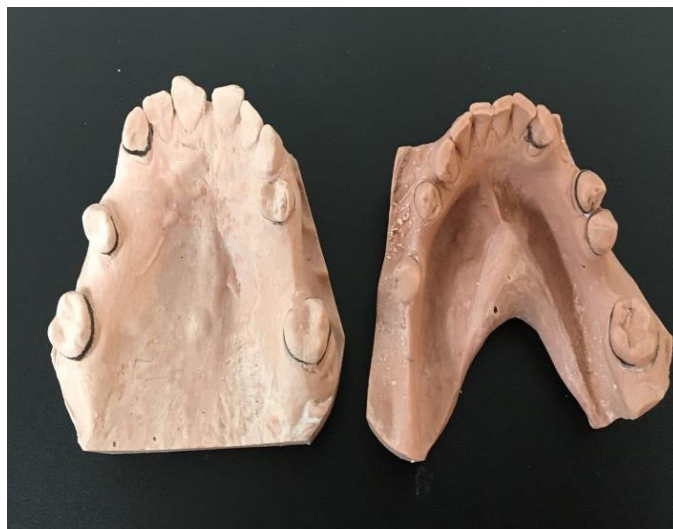

Foto 24

Fuente: Propia de la Investigación

Una vez fraguado el yeso extraduro, retiramos de las impresiones cuidadosamente, para evitar accidentes como fracturas en los dientes al momento de retirarlos, es el caso cuando existe la presencia de un solo diente entre dos zonas edéntulos como se observa en ambos maxilares, aunque es un caso común, pero se puede evitar.

Obtención de los Modelos de Trabajo

Vista frontal de los modelos de trabajo

Localización de la trayectoria de las vías de inserción y remoción de la prótesis parcial metálica removible. Caso clínico

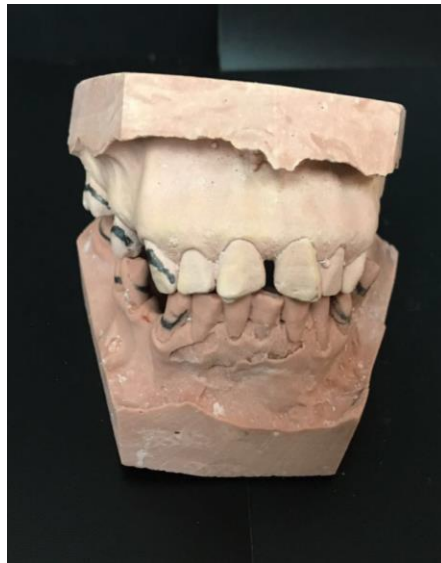

Foto 25

Fuente: Propia de la Investigación

Obtención de los Modelos de Trabajo

Vista posterior de los modelos de trabajo




Foto 26

Fuente: Propia de la investigación

Obtención de los Modelos de Trabajo

Vista lateral derecha de los modelos de trabajo

Localización de la trayectoria de las vías de inserción y remoción de la prótesis parcial metálica removible. Caso clínico



Foto 27

Fuente: Propia de la investigación

Finalizado el fraguado del yeso extraduro y una vez obtenido los modelos de trabajo realizamos el recorte de los modelos y la preparación del zócalo.

Observamos cada detallando detenidamente si la copia fue exacta a cada arcada del paciente y retirando o eliminando cada imperfección mínima.

Planeo y diseño definitivo de los modelos de trabajo en el paralelómetro

Modelo Superior

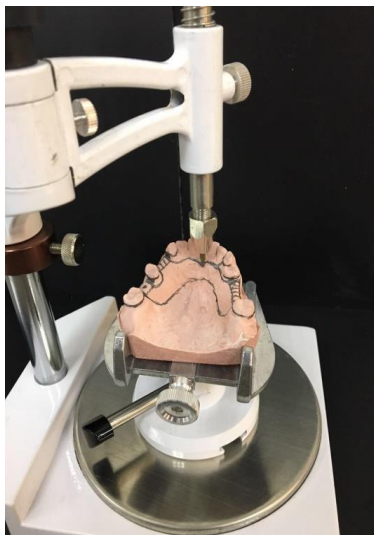


Foto 28

Fuente: Propia de la investigación

Localización de la trayectoria de las vías de inserción y remoción de la prótesis parcial metálica removible. Caso clínico

Listos los modelos de trabajo se prepara el planeo y diseño definitivo de los mismos; montados los modelos de trabajo en la platina porta modelos y procedemos con el paralelómetro a realizar el análisis del modelo de trabajo buscando la guía de inserción y remoción, Ecuador dentario de los dientes pilares, las interferencias y el análisis de los tejidos duros y blandos.

Planeo y diseño definitivo de los modelos de trabajo en el paralelómetro

Modelo Inferior

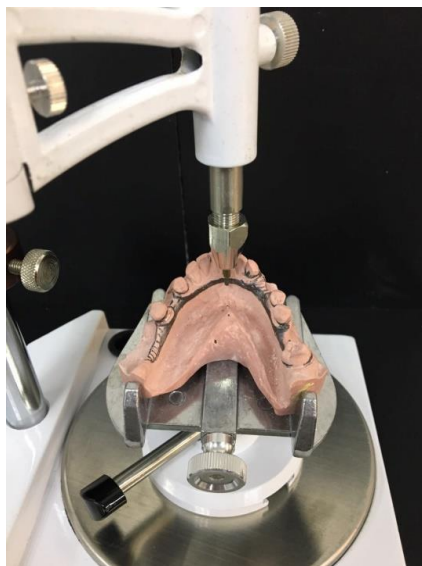

Foto 29

Fuente: Propia de la investigación

Se realiza el mismo procedimiento como en el modelo superior, se prepara el planeo y diseño definitivo en el modelo inferior.

Diseño definitivo de la futura prótesis parcial metálica removible

Modelos de Trabajo

Localización de la trayectoria de las vías de inserción y remoción de la prótesis parcial metálica removible. Caso clínico

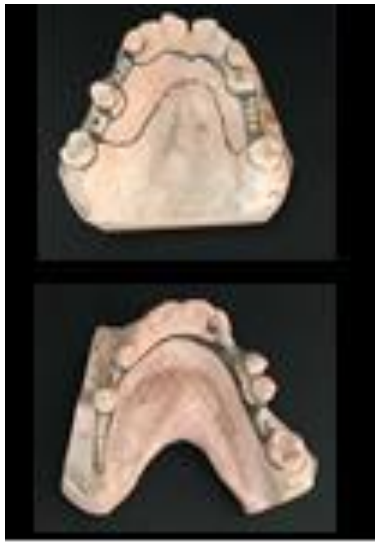

Foto 30

Fuente: Propia de la investigación

Una vez realizado el respectivo planeo y diseño definitivo, se envía conjuntamente con esta, una orden de trabajo al laboratorio dental, especificando minuciosamente cada detalle, para la elaboración de la estructura metálica.

Estructuras metálicas listas para la prueba en boca del paciente

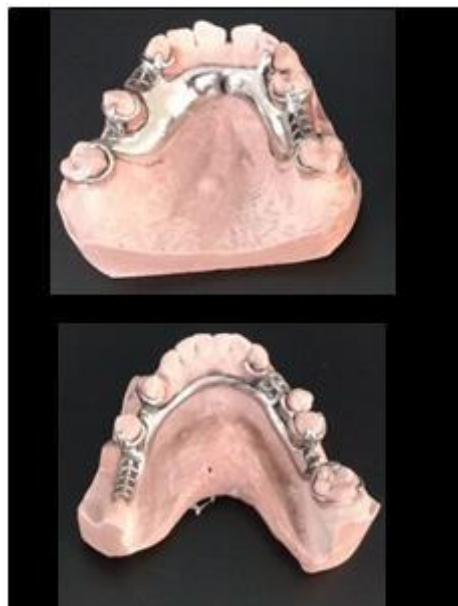

Foto 31

Fuente: Propia de la investigación

Localización de la trayectoria de las vías de inserción y remoción de la prótesis parcial metálica removible. Caso clínico

Ya mandado el diseño definitivo en los modelos de yeso piedra al laboratorio En esta cita el laboratorista ya nos ha entregado las bases metálicas, pulidas y abrillantadas y posteriormente para la futura prótesis parcial metálica removible, para así realizar la prueba en el paciente y verificamos la adaptación de la base y si es necesario hacemos eliminación de las discrepancias metálicas que estén posiblemente lesionando tejidos blandos en boca del paciente.

Adaptación de la base en boca del paciente

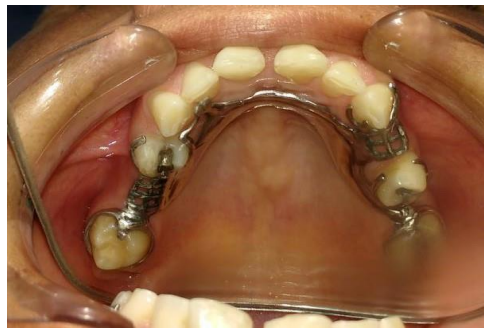

Foto 32

Fuente: Propia de la investigación

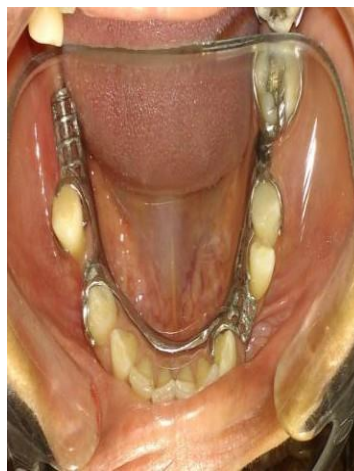

Foto 33

Fuente: Propia de la investigación

En esta cita el laboratorio ya nos ha entregado la base metálica, pulida y abrillantada para así realizar la prueba en el paciente y verificamos la adaptación de la base y si es necesario hacemos eliminación de las discrepancias metálicas.

Localización de la trayectoria de las vías de inserción y remoción de la prótesis parcial metálica removible. Caso clínico

Observamos cada vía de inserción y remoción de las bases metálicas en boca del paciente en ambos arcadas.

Toma de la dimensión vertical, tamaño y color de los pósticos

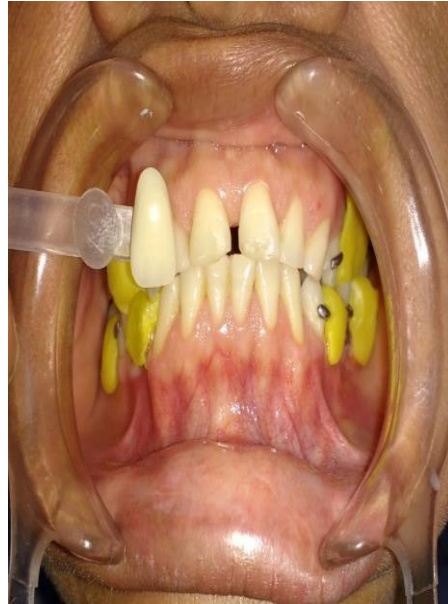


Foto 34

Fuente: Propia de la investigación

También procedemos a hacer la toma de la dimensión vertical, donde ubicaremos el punto fijo que sería el maxilar, con el punto móvil que sería la mandíbula, es cuando los dientes superior e inferiores intercuspidadan en la posición más cerrada, en cuanto al tamaño nos basamos en la observación y el color de los pósticos se lo realiza con un colorímetro de acrílico, que en este caso serían color número 67, para luego enviar al laboratorio todos estos datos por escrito.

Toma de la dimensión vertical, tamaño y color de los pósticos

Vista lateral izquierda del modelo de trabajo

Localización de la trayectoria de las vías de inserción y remoción de la prótesis parcial metálica removible. Caso clínico

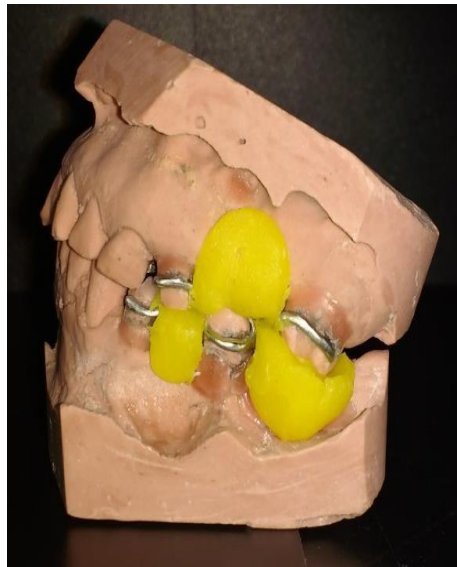

Foto 35

Fuente: Propia de la investigación

En esta imagen observaremos el lado izquierdo del modelo donde se ha tomado la dimensión vertical donde se hizo el uso de cera amarilla de contextura dura
Montaje en el articulador, verificando registros interoclusales

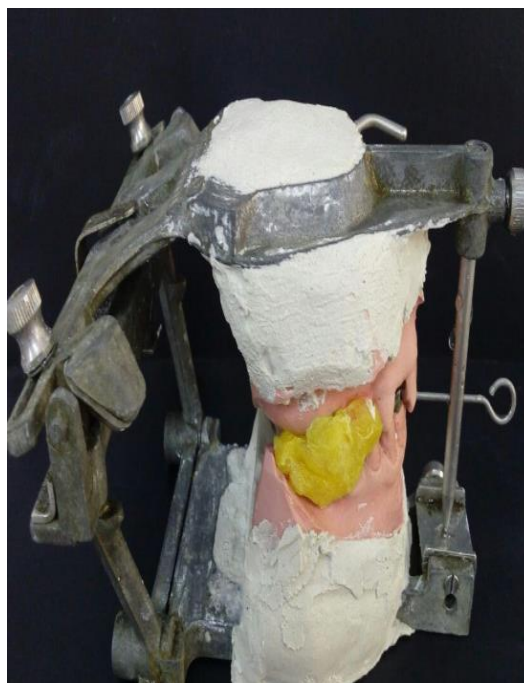

Foto 36

Fuente: Propia de la investigación

Localización de la trayectoria de las vías de inserción y remoción de la prótesis parcial metálica removible. Caso clínico

Luego procedemos a montar en el articulador, verificando que la toma de los registros interclosales esté correctos y se envía al laboratorio dental para que realicen el enfilado de los pónicos (futuros dientes de la prótesis)

Montaje en el articulador, verificando registros interoclusales



Foto 37

Fuente: Propia de la investigación

Enfilado de los pónicos en los modelos de trabajo

Vista frontal derecha del modelo de trabajo

Localización de la trayectoria de las vías de inserción y remoción de la prótesis parcial metálica removible. Caso clínico

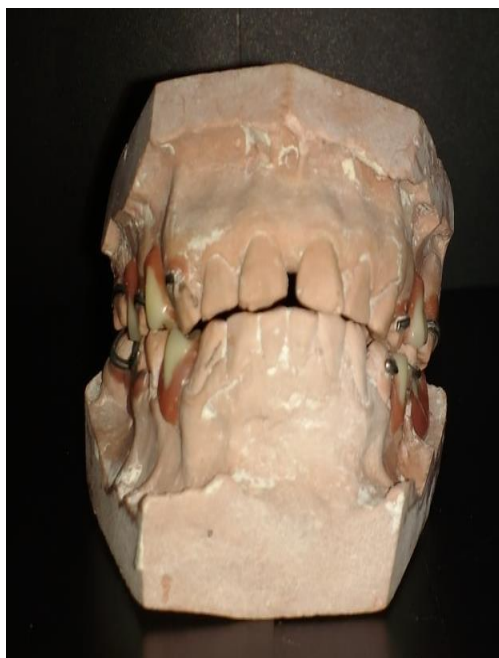

Foto 38

Fuente: Propia de la investigación

Verificando que la toma de los registros interclosules estén correctos en el articulador, el laboratorio nos enviará el enfilado listo en el modelo, para posterior prueba en boca del paciente.

Enfilado de los pónicos en los modelos de trabajo

Vista lateral derecha del modelo de trabajo

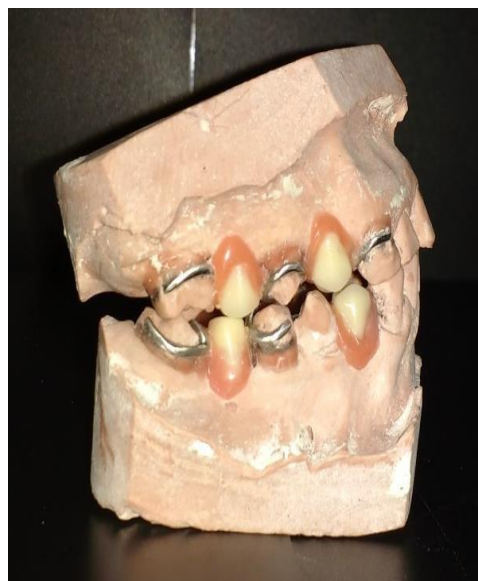

Foto 39

Fuente: Propia de la investigación

Localización de la trayectoria de las vías de inserción y remoción de la prótesis parcial metálica removible. Caso clínico

Enfilado de los póncticos en los modelos de trabajo

Vista lateral izquierda del modelo de trabajo

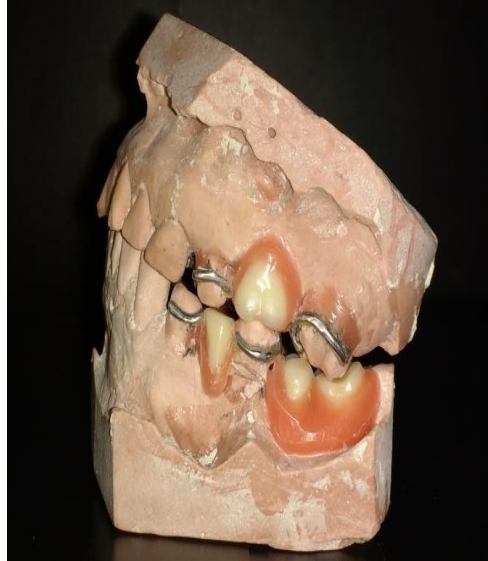
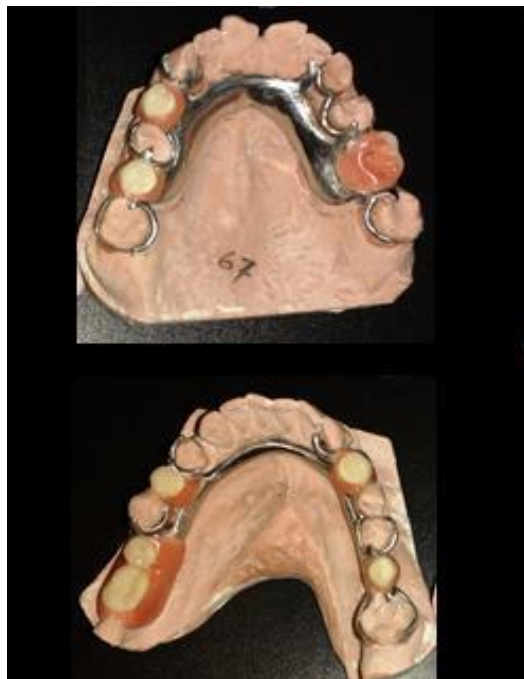
Foto 40

Fuente: Propia de la investigación

Enfilado de los póncticos en los modelos de trabajo

Vista de ambas arcadas del modelo de trabajo



Localización de la trayectoria de las vías de inserción y remoción de la prótesis parcial metálica removible. Caso clínico

Foto 41

Fuente: Propia de la investigación

Preparación del enfilado de los pónicos en los modelos de trabajo para realizar la prueba en boca del paciente.

En el modelo superior observamos que se colocó un molar en el espacio de la piezas dentarias #25, 26 y no un molar como corresponde, también se observa una carilla de un molar de acrílico que se colocó en el espacio edente y el resto de cera rosada por lo cual se confeccionará una muela de crilene con una carilla de acrílico por la elongación de un premolar inferior izquierdo.

Prueba del enfilado en boca del paciente

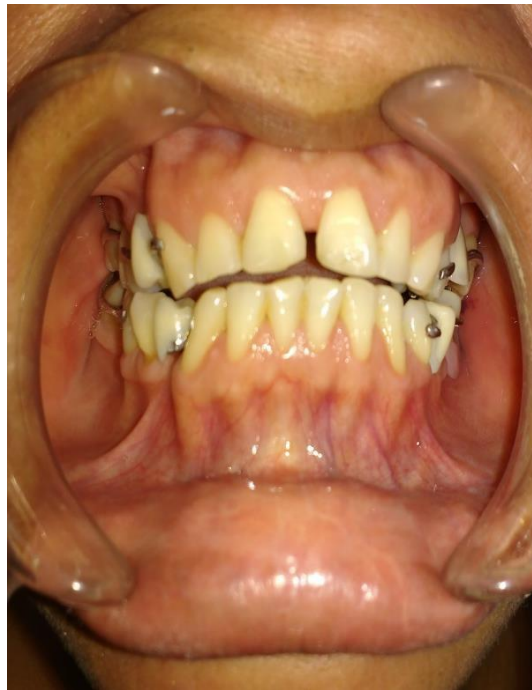

Foto 42

Fuente: Propia de la investigación

En esta etapa se hace la prueba del enfilado en boca del paciente, sino se observa ninguna molestia, se envía de vuelta al laboratorio dental para el terminado final de la prótesis.

Culminación de las prótesis metálicas para la adaptación y colocación en la boca del paciente

Vista de ambos modelos

Localización de la trayectoria de las vías de inserción y remoción de la prótesis parcial metálica removible. Caso clínico

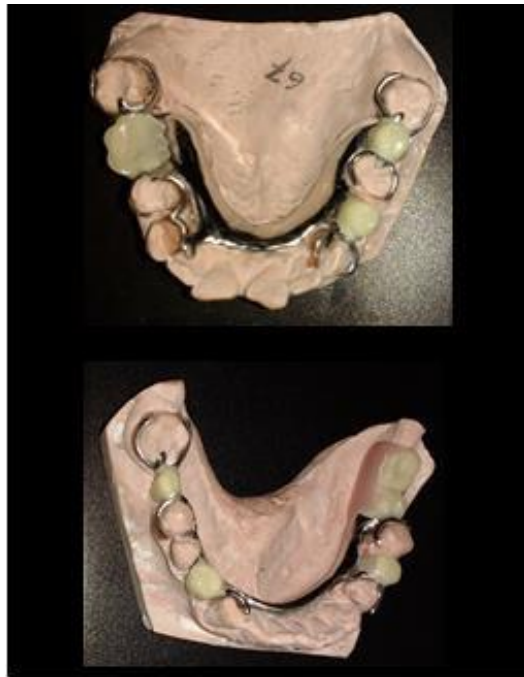
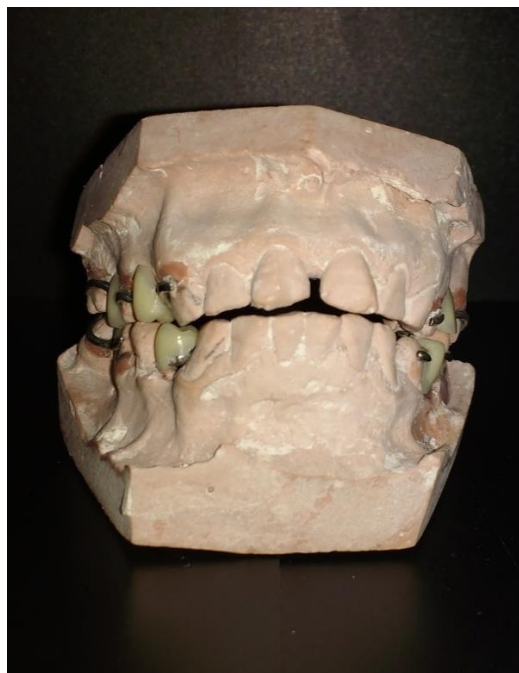
Foto 43

Fuente: Propia de la investigación

Culminación de las prótesis metálicas para la adaptación y colocación en la boca del paciente
Vista frontal



Localización de la trayectoria de las vías de inserción y remoción de la prótesis parcial metálica removible. Caso clínico

Foto 44

Fuente: Propia de la investigación

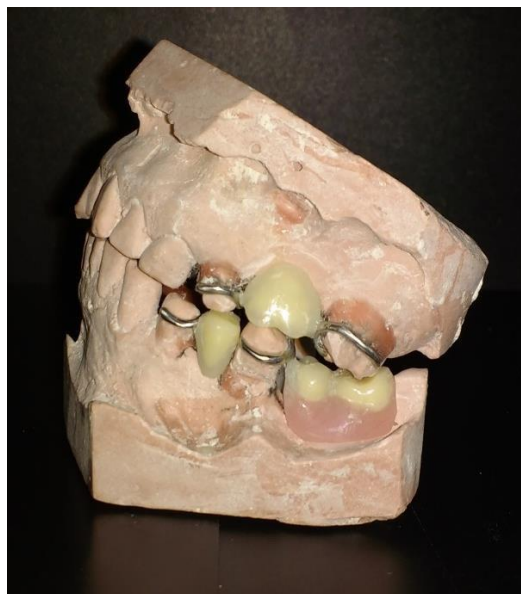
Culminación de las prótesis metálicas para la adaptación y colocación en la boca del paciente
Vista lateral derecha

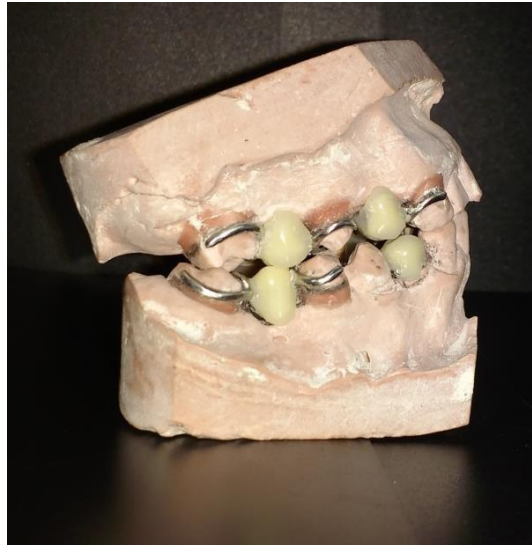

Foto 45

Fuente: Propia de la investigación

Culminación de las prótesis metálicas para la adaptación y colocación en la boca del paciente
Vista lateral izquierda



Localización de la trayectoria de las vías de inserción y remoción de la prótesis parcial metálica removible. Caso clínico

Foto 46

Fuente: Propia de la investigación

Adaptación y colocación de las prótesis metálicas en la boca del paciente

Vista frontal en oclusión

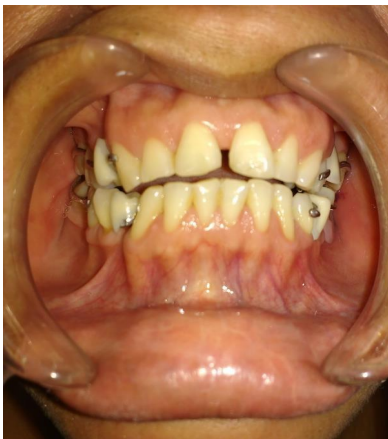

Foto 47

Fuente: Propia de la investigación

Fase final, procedemos a la adaptación y colocación de la Prótesis Metálica Removible en boca del paciente (eliminación de las discrepancias acrílicas)

Adaptación y colocación de las prótesis metálicas en la boca del paciente

Vista lateral derecha en oclusión

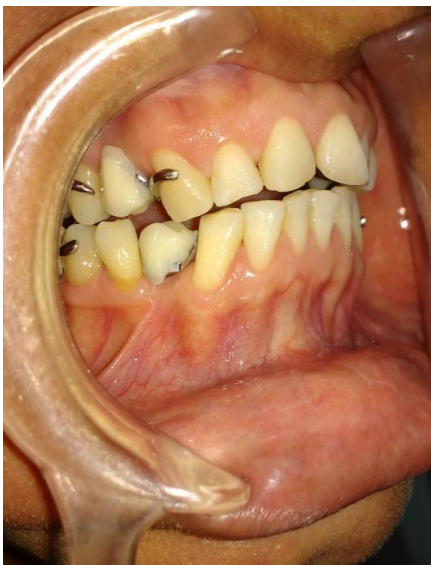

Foto 48

Fuente: Propia de la investigación

Localización de la trayectoria de las vías de inserción y remoción de la prótesis parcial metálica removible. Caso clínico

Adaptación y colocación de las prótesis metálicas en la boca del paciente

Vista lateral izquierda en oclusión

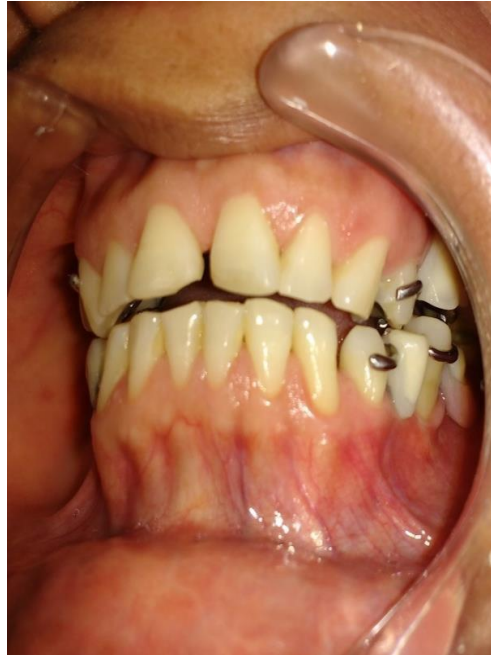

Foto 49

Fuente: Propia de la investigación

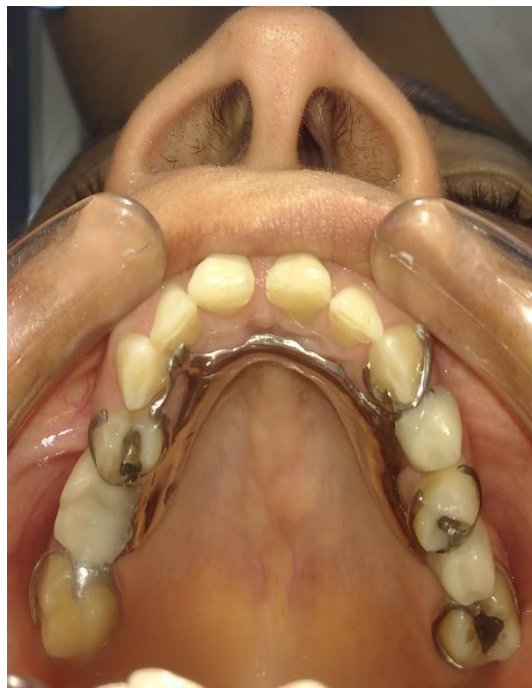

Foto 50: Adaptación y colocación de las prótesis metálicas en la boca del paciente

Fuente: Propia de la investigación

Localización de la trayectoria de las vías de inserción y remoción de la prótesis parcial metálica removible. Caso clínico

Observamos la oclusión de ambos maxilares con la prótesis parcial metálica removible terminada, tomando en cuenta el descanso de cada diente natural con los dientes artificiales y si existe o no armonía oclusal

Adaptación y colocación de las prótesis metálicas en la boca del paciente

Vista de Arcada Inferior

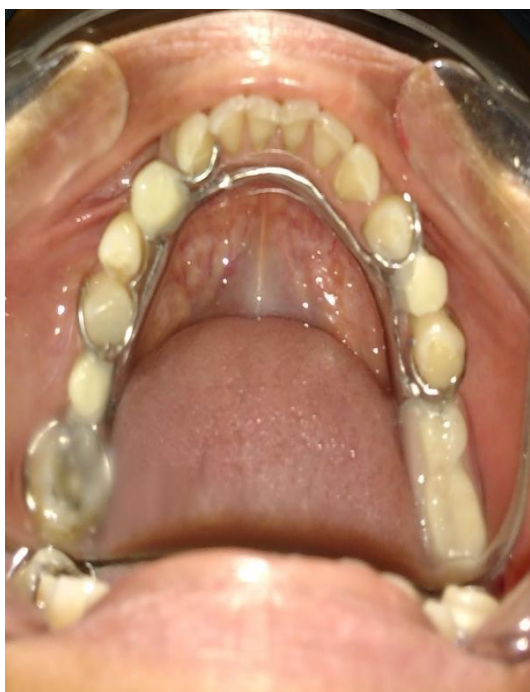

Foto 51: Vista De arcada superior

Fuente: Propia de la investigación

Por último, damos al paciente fecha de nueva cita para los controles subsiguientes (eliminar molestias de adaptación)

Discusión

Cuando vamos a iniciar un tratamiento protésico en pacientes edéntulos parciales con prótesis parcial metálica removible, lo primero que tenemos que realizar, es entrar en discusión sobre el tipo de tratamiento que vamos a realizar y para lo cual tenemos que realizar comenzando el análisis de los aspectos positivos y negativos que se van a derivar en el uso de la prótesis parcial metálica removible, lo que hace necesario seguir una mención de los aspectos importantes de la anatomía intrabucal junto con la relaciones oclusales intermaxilares, aplicando estos conocimientos a los estadios clínicos de la historia y los exámenes al paciente, se obtiene información que nos permite

Localización de la trayectoria de las vías de inserción y remoción de la prótesis parcial metálica removible. Caso clínico

establecer un diagnóstico y un plan de tratamiento referente a la confección de la futura prótesis parcial metálica removible, pero antes de que se pueda completar el plan de tratamiento es necesario obtener más información de los modelos de estudio, es decir, que se debe hacer un examen o análisis minucioso a los modelos de estudio obtenidos de las impresiones preliminares de la boca del paciente. Posiblemente estos modelos abran de montarse en un articulador para obtener la información necesaria de los registros oclusales, trayectorias condilares y otros factores predominantes de la prótesis.

Es importante recordar que una prótesis parcial metálica removible es la suma de un número de componentes individuales, como son los conectores mayores, mandibulares y maxilares, conectores menores, retenedores directos e indirectos, apoyos oclusales, incisales, linguales y palatinos, bases, mixtas, acrílicas y metálicas y por último los pónicos que serán seleccionados de acuerdo a su tamaño y color. Todos estos elementos están relacionados con la localización de la trayectoria de la vía de inserción y remoción de la prótesis parcial metálica removible.

Conclusiones.

Al término del presente trabajo denominado análisis de casos clínicos, durante el desarrollo de sus contenidos se ha podido llegar a una conclusión muy importante que se basa en los conocimientos de la enseñanza, aprendizaje y de los prácticos pre-profesionales

Debemos considerar como factores fundamentales para el desarrollo del tema por así escogido, que si no aplicamos correctamente los procedimientos que demandan los diferentes tipos de rehabilitación con prostodoncia los trabajos van a fracasar.

La que hace necesario saber manejar correctamente las habilidades y destrezas para el desarrollo de un buen plan de tratamiento clínico con Prótesis Parcial Metálica Removible. También considero que es necesario que el egresado de la carrera de odontología debe de cumplir con el perfil de egreso como son: las funciones del desempeño y de trabajo, solo así se puede llegar a culminar con éxito todo tipo de tratamiento prostodóntico.

Recomendaciones.

Cuando tome la iniciativa de realizar el presente trabajo de análisis de caso, lo hice con la convicción de una vez terminando el presente trabajo, este sirva como guía de consulta para las futuras generaciones de la clase odontológica, por considerarlo que es un trabajo realizado en bases a las experiencias y vivencias obtenidas dentro de las prácticas pre-profesionales de la asignatura de

Localización de la trayectoria de las vías de inserción y remoción de la prótesis parcial metálica removible. Caso clínico

Prótesis Parcial Metálica Removible de la Facultad piloto de Odontología en la Universidad de Guayaquil, durante los años de la carrera y de la culminación de mi carrera profesional 2015 - 2016

Bibliografía.

- Carpio, M. H., Prado, B. R., Arañó, Z. A., & Antúnez, L. N. (2007). Manual instructivo de instalación y control de prótesis totales. *Revista Cubana de Estomatología*, v.44 n.4.
- Echeveste, D. G. (2011). Tratamiento odontológico integral del paciente oncológico. Parte I. *Odontoestomatología*, vol.13 no.17.
- Fernández, E., Monardes, H., Mardones, F., & Acosta, J. (2013). Modificaciones de diseño protésico para mejorar estética en prótesis parcial removible metálica. *Avances en Odontoestomatología*, 29(4).
- L, C. M., J, D. R., & J, M. V. (2001). Tratamiento de pacientes parcialmente edéntulos con prótesis dentoimplantosoportadas. *dentoimplantosoportadas*, P,P,9.
- Melgar, H. R., & Arciniega, R. B. (2014). De las prótesis inmediatas a la sobredentadura: Reporte de un caso. *Revista odontológica mexicana*, vol.18 no.4.
- Migdely B, O., & Soa-Aba, M. (2007). Innovación, tecnología y gestión tecnológica. *ACIMED*, 16(4).
- Rojas Alcayaga G, M. L. (2004). La interacción paciente-dentista, a partir del significado psicológico de la boca. *Avances en Odontoestomatología*, vol.20 no.4.
- Skinner, R. (2012). ¿Y antes de Fauchard qué? La odontología en las cavernas, los templos, los hospitales y las universidades. *Revista clínica de periodoncia, implantología y rehabilitación oral*.
- Y, A. E. (1999). La Prótesis Parcial Removible en la practica odontológica de Caracas, Venezuela. *elaboración de una Prótesis Metálica Parcial Removible*. , v.37 n.3.
- Y., A. E. (2009). Clasificación del paciente parcialmente edéntulo según el método del colegio Americano de Prosdoncia y su relación con el estado periodontal en sujetos tratados en la Universidad Central de Venezuela. *Acta Odontológica Venezolana*, v.47 n.3.