



Ciencias de la salud

Artículo Científico

Utilidad de la ecografía en la detección de esteatosis hepática

Usefulness of ultrasound in the detection of hepatic steatosis

Utilidade da ecografia na detecção de esteatosis hepática

Alida B. Vallejo-López ^I
alida.vallejol@ug.edu.ec

Magaly E. Peñafiel-Pazmiño ^{II}
magaly.penafielp@ug.edu.ec

María L. Acuña-Cumba ^{III}
draluisaacunacumba@gmail.com

Recibido: 30 de enero de 2017 * **Corregido:** 20 de febrero de 2017 * **Aceptado:** 20 mayo de 2017

- ^I. Magister en Diseño Curricular; Magister en Diseño Curricular; Licenciada en Imagenología; Universidad de Guayaquil, Guayaquil, Ecuador.
- ^{II}. Magister en Gestión Ambiental; Bióloga; Universidad de Guayaquil, Guayaquil, Ecuador.
- ^{III}. Magister en Bioquímica Clínica; Especialista en Patología Clínica; Diplomado en Docencia Superior; Doctora Medicina y Cirugía; Universidad de Guayaquil, Guayaquil, Ecuador.

Resumen

La Esteatosis Hepática es una patología frecuente en la población mundial. La Esteatosis Hepática es conocida también como hígado graso, se produce cuando la acumulación de grasa excede el 5% del peso total del órgano, comprende alteraciones del hígado en su forma y función, causa inflamación que evoluciona a fibrosis con daño hepático crónico. Usualmente asintomática, puede producir dolor en el hipocondrio derecho u otros trastornos, que son ignorados por los pacientes. El método diagnóstico de mayor utilidad, es la Ecografía considerado el mejor examen imagenológico para detectar la Esteatosis Hepática en forma precoz ya que ofrece múltiples ventajas, y permite realizar rastreos de alta sensibilidad y especificidad al detectar la Esteatosis Hepática, evidenciando la infiltración grasa del hígado, cuando produce incremento difuso de su ecogenicidad, comparada con la ecogenicidad de los riñones. Se espera que esta investigación sea útil para los futuros Licenciados en Imagen, se sugiere promover un control ecográfico anual a la población en general, la ecografía es una poderosa herramienta para diagnosticar Esteatosis Hepática y otras patologías, obtiene parámetros de exactitud y resultados inmediatos. Deben realizarse amplias campañas de salud preventiva e informativa sobre la Esteatosis Hepática incentivando un cambio de estilo de vida para evitar cuadros clínicos complicados que pueden causarles la muerte a las personas cuando no son detectados a tiempo.

Palabras Clave: Esteatosis hepática; ecografía; ecogenicidad; patologías.

Abstract

Hepatic Steatosis is a common pathology in the world population. Hepatic steatosis is also known as fatty liver, occurs when fat accumulation exceeds 5% of the total weight of the organ, it comprises alterations of the liver in its form and function, causes inflammation that evolves to fibrosis with chronic liver damage. Usually asymptomatic, it can cause pain in the right hypochondrium or other disorders, which are ignored by patients. The most useful diagnostic method is ultrasound, which is considered the best imaging test to detect early hepatic steatosis, since it offers multiple advantages and allows the screening of high sensitivity and specificity when detecting hepatic steatosis, evidencing fatty infiltration of the liver, When it produces diffuse increase of its echogenicity, compared with the echogenicity of the kidneys. It is expected that this research will be useful for future Image Graduates, it is suggested to promote an annual ultrasound control to the general population, ultrasound is a powerful tool to diagnose Hepatic Steatosis and other pathologies, obtain parameters of accuracy and immediate results. Comprehensive preventive and informative health campaigns should be conducted on Hepatic Steatosis by encouraging a lifestyle change to avoid complicated clinical conditions that can cause death to people when they are not detected early.

Key words: Hepatic Steatosis; ultrasound; echogenicity; pathologies.

Resumo

A esteatose hepática é uma doença comum na população mundial. A esteatose hepática é também conhecido como o fígado gordo ocorre quando a acumulação de gordura exceda 5% do peso total do órgão compreende alterações hepáticas em forma e função, causa inflamação evolui fibrose com lesão hepática crónica. Geralmente assintomático, pode causar dor no quadrante superior direito ou outras doenças, que são ignorados pelos pacientes. O método de diagnóstico mais útil, é a ultra-som considerado o melhor teste de imagem para detectar esteatose hepática numa fase inicial, uma vez que oferece muitas vantagens, e permite que as verificações elevada sensibilidade e especificidade na detecção de esteatose hepática, que mostra a infiltração de gordura no fígado quando se está a produzir ecogenicidade aumentada difusa em comparação com a ecogenicidade dos rins. Espera-se que esta investigação vai ser útil para futuros licenciados em imagem, sugere-se a promover um controle ultra-sonográfico anual da população em geral, ultra-som é uma ferramenta poderosa para diagnosticar esteatose e outras patologias, você obter parâmetros de precisão e resultados imediatos. amplas campanhas de informação e de saúde preventiva na esteatose hepática deve ser feita estimulando uma mudança no estilo de vida para evitar problemas médicos complicados que podem causar a morte para as pessoas quando elas não são detectados a tempo.

Palavras-chave: esteatose; ultra-som; ecogenicidade; patologias.

Introducción.

La ecografía es un procedimiento económico, accesible, rápido, preciso sencillo, cómodo, no invasivo, no causa dolor, no se emplea radiación, posee alta sensibilidad y exactitud para obtener imágenes, es una prueba que está siendo ampliamente difundida entre el mundo médico en la actualidad por su inocuidad y su rapidez, y sobre todo es fundamental en el estudio de variedad de órganos y en especial del hígado para determinar si existe la Esteatosis en sus diferentes grados. (1)

La Esteatosis Hepática a nivel mundial, presenta tendencias ascendentes, debido a múltiples factores, las autoridades, de allí que las autoridades deben tomar decisiones pertinentes frente al problema. El presente tema de investigación, fue escogido considerando la alta incidencia de pacientes que reportan problemas de Esteatosis Hepática a nivel mundial. (2)

La detección precoz de la Esteatosis Hepática en sus primeras etapas, es de capital importancia ya que puede convertirse en una enfermedad crónica muy grave, producir una cirrosis hepática e inclusive producir la muerte En la presente investigación se describe la preocupante situación en que se encuentran los pacientes por no tener un conocimiento real de la sintomatología, incidencia y trascendencia real de la Esteatosis Hepática. (3)

La Esteatosis Hepática es una patología frecuente en la población mundial, que se ha incrementado en los últimos años a niveles alarmantes, sin distinguir a las personas por su edad, sexo o condición social, mientras la mayoría de la población no hace una verdadera conciencia de lo grave que se puede volver este problema si no se corrige con prontitud. La detección precoz de la Esteatosis Hepática en sus primeras etapas, es de capital importancia ya que puede convertirse en una enfermedad crónica muy grave, producir una cirrosis hepática e inclusive producir la muerte. (4)

En la actualidad se puede detectar este problema de salud a tiempo con la Ecografía Abdominal, pues es el método más eficaz, rápido, seguro, e inocuo, presenta alta sensibilidad, especificidad y resultados inmediatos. (5)

Antecedentes

Durante el periodo enero - mayo del 2006, se realizó un estudio descriptivo de corte transversal, en la universidad Pontificia Católica de Chile con el fin de identificar incidencia, frecuencia y factores de riesgos. Para el análisis de los datos se utilizaron gráficos y tablas de frecuencia y porcentajes, obteniéndose los siguientes resultados: el 76,09% de la muestra estudiada presentó esteatosis hepática con un predominio en el sexo femenino, siendo la ecografía una herramienta importante en la determinación de la prevalencia y la incidencia de la Esteatosis Hepática, que presento tendencias ascendentes, debido a múltiples factores.

En Ecuador la problemática, también se encuentra presente de allí la importancia de conocer la evolución, sintomatología, complicaciones, o prevención de la Esteatosis Hepática, Esta patología frecuente en nuestra población, debe ser valorada en el campo científico medico clínico del área de salud, un estudio ecográfico proporcione los parámetros necesarios para realizar una detección precoz de la Esteatosis Hepática para evitar complicaciones futuras graves y hasta la muerte a los pacientes.

En el área de Imagenología el estudio Ecográfico del hígado tiene gran significado pues permite realizar el Diagnostico precoz de la Esteatosis Hepática, su realización es factible porque es un examen económico, accesible, incruento, no invasivo, no emplea radiación, no causa daño para la salud, nos permite realizar rastreos de alta sensibilidad, proporciona parámetros con exactitud y resultados inmediatos.

En un estudio realizado en el año 2011 se ha observado que los pacientes llegan al Hospital Abel Gilbert con cuadros clínicos de dolor abdominal, problemas dispépticos o nauseas, al proceder a realizar la Ecografía Abdominal, se obtiene un diagnóstico rápido, inmediato y oportuno de la Esteatosis Hepática

Ecografía

Las bondades de la ecografía son altamente reconocidas gracias a los esfuerzos científicos de grandes investigadores que fueron los pioneros en la creación de los primeros equipos de ecografía, a continuación, una reseña cronológica.

La palabra ecografía proviene del griego «ἤχώ» ēkhō="eco", y «γραφία» grafía = "escribir", que significa escribir los ecos. La ecografía, ecosonografía, ultrasonografía (USG), o ultrasonido es un procedimiento de imagenología que emplea ondas sonoras de alta frecuencia sobre un cuerpo u objeto para obtener datos que se registran en un ordenador, y se procesan para crear imágenes de los órganos que se estudian.

Los Ecógrafos modernos realizan la impresión de imágenes en papel fotográfico, incluso algunos equipos ecográficos están digitalizados y guardan las imágenes en archivos, fotogramas, o en vídeos, que proporcionan mayor información, posteriormente un especialista analiza las imágenes obtenidas junto con la historia clínica y las pruebas de laboratorio del paciente.

Es necesario reseñar que el equipo ecográfico ha evolucionado desde sus orígenes hasta llegar a ser hoy el sofisticado equipo capaz de obtener las imágenes requeridas con altísima calidad.

Materiales y métodos.

El proceso

Cuando se realiza una ecografía, un sonido de frecuencia muy alta es dirigido hacia el organismo; El sonido es producido por un cristal que oscila muy deprisa, con una frecuencia superior a 1 MHz, inaudible para el oído humano. (El cristal vibra entre un millón y quinientas veces por segundo.) Los fluidos conducen bien los ultrasonidos, en especial las estructuras que contienen líquido, como la vejiga, el hígado, el feto en el saco amniótico. Las interfaces tisulares reflejan el sonido, y el patrón de reflexión del sonido resultante es digitalizado para producir una imagen móvil en una pantalla o una ecografía.

Los transductores son a la vez transmisor y receptor de los ultrasonidos con la ayuda de una sustancia gelatinosa llamado acoplador acústico que está en contacto con la piel. Los transductores emiten y recogen el eco de las ondas sonoras reflejadas. convirtiéndolas de nuevo las ondas ultrasónicas en energía eléctrica, generalmente están conectados al Scanner ultrasónico (Generador y Monitor) por un cable flexible, para que posteriormente una computadora convierta este eco en una imagen que aparece en la pantalla del monitor, en la que el imagenólogo ecografista identifica

fija y localiza el órgano de estudio para obtener con la técnica apropiada las mejores imágenes para que el médico pueda realizar el diagnóstico apropiado.

Las imágenes serán impresas en papel fotográfico y en algunas ocasiones en película según sea el modelo de la impresora y del equipo ecográfico.

La tecnología de la ecografía es muy segura, hasta el momento no se han confirmado efectos biológicos adversos a causa de la exposición al ultrasonido ni en pacientes ni en operadores del instrumento.

En el Manual de Diagnóstico Ultrasónico la OMS en 1996 se consideró que el Transductor convexo proporciona una imagen intermedia entre la que produce el transductor lineal y el sectorial, con gran utilidad para examinar todas las partes del cuerpo. Dependiendo de la frecuencia que emita el transductor, se obtiene mayor o menor penetración, de tal manera que los transductores de mayor frecuencia tienen menor penetración y sin embargo mejor resolución, por lo que se utilizan en zonas superficiales. Al contrario, los de menor frecuencia poseen mayor penetración a cambio de disminuir la resolución y por eso son utilizados en zonas más profundas.

Ecografía abdominal

La Ecografía Abdominal permite realizar un estudio a todos los órganos que se encuentran en el abdomen, en especial el hígado, la vesícula, los riñones, el páncreas, el bazo, arteria aorta, vena cava, vena porta y vena hepática, para valorarlos en su forma, tamaño, bordes, ecogenicidad, alteraciones, presencia de líquido, tumoraciones, quistes o cálculos, entre otros. Para realizar un estudio del hígado en la ecografía abdominal, se debe utilizar un transductor convexo multifrecuencia de 3.5 MHz a 5 MHz, utilizamos un acoplador acústico o gel para mejorar la calidad de las imágenes.

La ecografía abdominal es un examen ampliamente difundido entre el mundo médico por su inocuidad y su rapidez, y sobre todo es fundamental en el estudio del hígado para determinar si existen alteraciones como hígado graso cirrosis hepática que generalmente, muestra el hígado más

refringente ("brillante"); con la observación y obtención de las imágenes se valora la Ecotextura, la ecogenicidad el tamaño y la forma y sus posibles alteraciones Farreras. P. Rozman C. 2008 (6) considera:

La utilización de los ultrasonidos para el estudio del hígado y de la vía biliar ha alcanzado gran difusión. La técnica tiene un coste bajo se realiza en pocos minutos, no produce efectos secundarios, ni requiere preparación especial, excepto el ayuno cuando se desea realizar un estudio de vesícula biliar. La ecografía es la técnica instrumental más adecuada en términos de coste efectividad para el estudio inicial de todos los pacientes en quienes se sospeche una afección hepatobiliar por la presencia de hepatomegalia, ascitis, ictericia, alteraciones de la analítica hepática, dolor de hipocondrio derecho, etc. Su sensibilidad en el diagnóstico de lesiones difusas es variable (aproximadamente del 70% en las cirrosis hepática), identificando correctamente las esteatosis y las cirrosis bien establecidas, así como los signos de hipertensión portal.

El estudio se complementa además con el análisis de la historia clínica y exámenes de laboratorio.

La sensibilidad de la Ecografía es alta, sobre todo cuando se trata de infiltración grasa moderada o severa (grado II o III). Su valor predictivo positivo ha sido estimado en 92% según el grado de Esteatosis, de inflamación y de fibrosis. La posición del paciente en decúbito supino: sobre una mesa con la zona a estudiar descubierta, durante el examen se debe aplicar gel en abundancia, para que el transductor capte con facilidad los ecos del sitio de estudio, el transductor en forma longitudinal en la región del epigastrio bajo el ángulo xifoides, el transductor se debe colocar en todos los planos longitudinales, transversos y oblicuos, así como en los espacios intercostales y subcostales. al principio sobre el lado derecho del epigastrio para visualizar el hígado y luego el lado izquierdo inclinando el transductor en varias direcciones para obtener más información.

Detección precoz de la esteatosis hepática

Un control ecográfico del hígado es indispensable para detectar precozmente la esteatosis hepática, la ecografía abdominal, es el método más eficaz, económico, rápido, seguro. La mayoría

de los pacientes con infiltración grasa moderada o severa presentan hígados ecográficamente hiperecogénico, secundario a un aumento en el contenido de colágeno hepático, o un aumento en el depósito de lípidos, por lo cual se deduce que el aumento en la ecogenicidad hepática es específico de infiltración grasa. López Farré Antonio y Macaya Miguel Carlos 2007 (7) considera:

En general no suele producir alteraciones importantes, pero en algunos sujetos con hígado graso simple (esteatosis) se desencadena con una reacción inflamatoria (esteatohepatitis) que puede evolucionar hasta una cirrosis hepática. Por lo tanto, el hígado graso que con frecuencia se detecta en una ecografía no es un trastorno banal.

El hígado, es un órgano de vital importancia en la economía del organismo del ser humano por las irremplazables funciones que desempeña, por ello es indispensable prevenir que se mantenga en las mejores condiciones posibles. Normalmente el Hígado tiene 5g de contenido de grasa por cada 100g de peso, siendo los fosfo-lípidos los que más abundan llegando a constituir aproximadamente hasta el 50% del contenido total, en menor porción (7%) se encuentran los triglicéridos y el colesterol no esterificado Se piensa que la esteatosis hepática podría ser el resultado de alteraciones metabólicas por un aporte de grasa y/o carbohidratos que superan la capacidad secretora de lípidos por parte del hígado.

Los hepatocitos son células purifican la sangre, eliminan los desechos y toxinas y almacenan nutrientes saludables para que el cuerpo los utilice cuando sea necesario. La acumulación de grasa en los hepatocitos puede llevar a inflamación hepática, con la posibilidad de desarrollar fibrosis y finalmente terminar en un daño hepático crónico (o cirrosis hepática).

Las funciones del hígado son numerosas: Secreta la bilis, convierte el azúcar glucosa en glucógeno y la almacena, también almacena vitaminas, hierro y minerales, hasta que el cuerpo los necesite. Filtra y elimina: toxinas, medicamentos, productos químicos, drogas o alcohol del torrente sanguíneo y los envía a los riñones como urea para ser excretados como orina o a los intestinos para ser eliminados como defecación. El hígado produce ácidos biliares proteínas factores de la coagulación, favorecen la digestión de alimentos y grasas y ayudan para que el organismo absorba

las vitaminas A, D y E, todas las cuales se encuentran en la grasa. La vesícula biliar y sus vías están exactamente debajo del lado derecho del hígado.

Estudio ecográfico en un hígado normal

El exámen ultrasónico del hígado y en general de todos los órganos es un acto de investigación, debe realizarse en forma sistemática, en su totalidad, puede ser necesario obtener múltiples imágenes en diferentes planos, para obtener suficiente información que permita realizar un diagnóstico correcto. Nunca hay que escatimar esfuerzos en las exploraciones

Para examinar una zona concreta, el paciente debe inspirar profundamente y retener el aire, se debe aplicar gel en la parte a estudiar, y realizar un lento movimiento basculante con el transductor en todos los planos: longitudinales, transversos y oblicuos, así como en los espacios intercostales y subcostales, calibrando la ganancia para poder observar mejor las estructuras anatómicas. Asociación Española de Ecografía Digestiva 2010 considera:

El estudio del hígado es una de las principales entidades de la ecografía abdominal, siendo un órgano muy accesible para la exploración. Generalmente la exploración se realiza por vía subcostal, con maniobras de inspiración profunda para que el hígado descienda en la cavidad abdominal. En ocasiones es necesario completar la exploración por vía intercostal. (pág. 11)

Si colocamos el transductor en la línea hemiclavicular derecha a nivel de las costillas 11 y 12 podremos visualizar el hígado, el riñón derecho y el saco de Morrison. Si lo hacemos igual del lado izquierdo podremos observar el bazo el riñón izquierdo y el receso esplenorenal.

Con un corte longitudinal, se examina primero con el lóbulo izquierdo del hígado y luego el lóbulo derecho desplazando lentamente el transductor e inclinándolo hacia un lado y otro, al principio sobre el lado derecho del epigastrio y después en todo el abdomen a medida que avanza el exámen para obtener la mejor visualización posible del hígado en su totalidad.

El hígado (normal) debe dar una imagen homogénea en toda su profundidad, tiene ecos finos y es isoecogénico al compararlo con la corteza renal del riñón vecino e hipoecogénico en relación con

el bazo Debe ser posible ver claramente las estructuras tubulares normales con una luz anecogénica (en su interior) que son las ramas de la vena porta con bordes brillantes y las venas hepáticas más finas sin bordes brillantes, inclusive se puede seguir el trayecto de las venas hepáticas hasta su confluencia con la vena cava inferior, que puede presentar variaciones con la respiración.

Las arterias hepáticas y los conductores biliares no son visibles a menos que estén dilatados. La aorta puede identificarse como una estructura tubular pulsátil situada por detrás del hígado en sentido medial. En la línea hemiclavicular, la distancia entre el diafragma y el borde inferior del hígado no suele llegar a 14cm en el adulto, pero las variaciones son considerables.

La medición del ángulo caudal del lóbulo hepático derecho debe superar los 45 grados tiene mayor importancia diagnóstica para el especialista, ya que en los paciente con hepatomegalia congestiva o de otra etiología este se deforma. El ángulo del margen lateral del lóbulo izquierdo suele estar por debajo de, los 30 grados y cuando es normal se observa más aguda que el borde hepático caudal.

Además de los lóbulos hepáticos derecho e izquierdo, hay que reconocer también el lóbulo caudado, que limita hacia atrás con la vena cava inferior y está separado en sentido antero superior del lóbulo izquierdo por una línea muy reflectante; por abajo está limitado por la rama izquierda de la vena porta en su parte proximal. Importa identificar el lóbulo caudado porque puede confundirse con una masa anormal.

También hay que identificar la vesícula biliar y el riñón derecho. La primera aparece en el exàmen longitudinal como una estructura anecogènica en forma de pera. Mientras que el segundo puede observarse en un corte longitudinal y transversal como una habichuela en relación con el parénquima hepático.

Cuando se estudia el hígado se debe considerar que la presencia de grasa cambia, en forma muy importante el aspecto del hígado. Tomando como referencia la ecogenicidad del parénquima hepático, los tejidos explorados se denominan isoecogènico cuando tienen una ecogenicidad

parecida al hígado, hipoecogénico cuando es menor e hiperecogénico cuando la ecogenicidad es mayor que la hepática.

Esteatosis hepática

Conocida comúnmente con el término de hígado graso se refiere a una amplia gama de alteraciones del hígado, en especial cuando la acumulación excesiva de grasa por sobre el 5% del peso total del órgano (que es de 1500 gr aproximadamente) tiene contenido lipídico predominantemente constituido por triglicéridos y ácidos grasos en las células del hígado (hepatocitos). Gutiérrez González Jaime 2011 (8) considera: El hígado graso se define como el depósito de grasa (triglicéridos) en el hígado que excede el 5% de su peso (Asociación Americana del Estudio de Enfermedades del Hígado).

En un paciente con Esteatosis Hepática deben considerarse varios aspectos entre ellos el consumo excesivo de alcohol, porque altera la actividad de enzimas que regulan la biosíntesis y metabolismo del colesterol, ácidos grasos y triglicéridos, esta patología se denomina Esteatosis hepática alcohólica. En los últimos años, se ha reconocido que una gran parte de pacientes con hígado graso no consumen alcohol, o lo hacen en cantidades mínimas por ello lo han denominado hígado graso no alcohólico (HGNA), este término fue propuesto por Ludwig en 1980. La Esteatosis Hepática podría ser resultado de alteraciones metabólicas originadas como consecuencia de un aporte de grasa y/o carbohidratos que superan la capacidad secretora de lípidos por parte del hígado. (4)

La mayor accesibilidad a exploraciones complementarias desde Atención Primaria ha multiplicado la incidencia de hallazgos patológicos, siendo este el caso de la Esteatosis.

Los factores de riesgo, la obesidad y el consumo de fármacos hepatotóxicos, y la actitud clínica ante estos pacientes es heterogénea. El diagnóstico ecográfico de esteatosis es frecuente en Atención Primaria, siendo en muchos casos un hallazgo casual. Se evidencia la necesidad de protocolos de actuación ante pacientes con hallazgos ecográficos sugestivos de esta patología. Cuando se estudia el hígado se debe considerar que la presencia de grasa cambia, en forma muy importante el aspecto y la función del hígado, pudiendo ocasionar inflamación hepática.

El hígado graso se conoce de varias maneras:

*Esteatosis hepática: Se produce por la acumulación de grasa en el hígado, no está asociada a inflamación hepática (sinónimo de hígado graso).

La Esteatosis Hepática puede ser:

1.- *Esteatosis hepática alcohólica.- Se produce como consecuencia de los cambios en el metabolismo de los lípidos ocasionados por el alcohol.

2.- *Esteatohepatitis no alcohólica EHNA.- Se produce por la acumulación de grasa en el hígado acompañada de un fenómeno inflamatorio, puede llegar a estados más avanzados (cirrosis).

Resultados.

Estudio ecográfico de la esteatosis hepática

El estudio ecográfico del hígado y en general de todos los órganos debe realizarse en forma sistemática y en su totalidad.

La técnica utilizada se denomina mapeo geográfico esteatósico, la ecogenicidad del parénquima hepático nos indicara si existe Esteatosis o no, en un paciente, es de gran utilidad realizar una comparación entre la ecogenicidad del riñón derecho y el parénquima hepático, ya que si no existe diferencias esto nos indica que no hay infiltración grasa, pero si por el contrario el parénquima hepático se observa más ecogenicidad (más claro) que en el riñón esto nos indica que existe infiltración grasa, y dependiendo de si se observa más brillante se determinara el grado de Esteatosis. Matthias Hofer 2008, (9) Considera:

Una transformación grasa del hígado o esteatosis hepática se acompaña de un aumento difuso de la ecogenicidad hepática. La mejor manera de verificar este aumento de la ecogenicidad del hígado es mediante su comparación con la ecogenicidad del riñón vecino. En condiciones normales no hay diferencias significativas en la ecogenicidad de ambos órganos. (Pág. 37)

En casos avanzados de hígado graso el tejido hepático refleja tantas ondas de ultrasonido que su evaluación se torna muy difícil a medida que aumenta la distancia con respecto al transductor. Cuando hay presencia de líquido en cavidad abdominal, se sospecha una ascitis, el líquido se observa anecogénico en el fondo de saco de Morrison y debe ser valorado además el receso espleno-renal y el fondo de saco de Douglas comprendido en el hombre y en la mujer. En casos más graves puede ser necesario examinar si existe líquido en bases pulmonares o pericardio.

Áreas focales de mayor transformación grasa.

La transformación grasa del hígado no siempre compromete en forma difusa la totalidad del órgano sino que también puede afectarlos en regiones aisladas. Estas áreas focales de transformación grasa se localizan preferentemente en el lecho de la vesícula biliar y en posición ventral a la bifurcación intrahepáticas de la vena porta y son más ricas en ecos y de límites siempre bien definidos en comparación con el resto del parénquima hepático. Estas áreas pueden adoptar formas de aspecto extraño y de contornos geográficos que no muestran ningún efecto de lesión expansiva:

Las venas hepáticas vecinas y las ramas de la porta no son desplazadas. Una estructura que debe diferenciarse de estas zonas de mayor transformación grasa es el ligamento falciforme, que por su tejido conectivo y tejido graso acompañante puede visualizarse como una interrupción parecida del parénquima hepático normal (rica en ecos y de límites bien definidos)

Áreas focales de menor transformación grasa. En un hígado graso pueden quedar regiones aisladas o focos de menor transformación grasa que también se localizan en la periferia del órgano no determinan ninguna transformación hacia afuera.

Pedrosa C. 2008, (10) considera. ``Desde el punto de vista ecográfico las zonas afectadas, presentan mayor ecogenicidad, con disminución de la transmisión a su través sin distorsión de su estructura``. (Pág. 579).

Utilidad de la ecografía en la detección de esteatosis hepática

En la Ecografía abdominal se realizan cortes estandarizados en los que se analiza el grado de infiltración grasa, es un examen considerado como imprescindible, para el estudio de las enfermedades del hígado.

Clasificación ecográfica de la infiltración grasa hepática:

*Leve. - Cuando están afectados menos del 25% de los hepatocitos, con discreto aumento global de la ecogenicidad con visualización normal del diafragma y paredes de los vasos intraparenquimatosos

*Moderada

Cuando están afectados del 25 a 50% de los hepatocitos, con moderado aumento difuso de la ecogenicidad con dificultad para ver el diafragma y los vasos intrahepáticos se agrega atenuación del sonido:

*Severa Cuando más de 50% de los hepatocitos están afectados, existe marcado aumento de los ecos finos con escasa o ausente visualización de las paredes de los vasos intrahepáticos, diafragma y la porción posterior del lóbulo derecho hepático

Rumack: 2006 (Diagnóstico por Imagen segunda edición) considera.

La esteatosis difusa puede ser:

Leve Mínimo aumento difuso de la ecogenicidad hepática

visualización normal del diafragma y de los bordes de los vasos intraparenquimatosos.

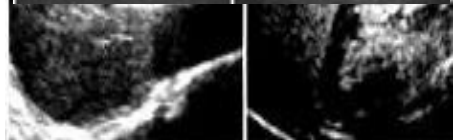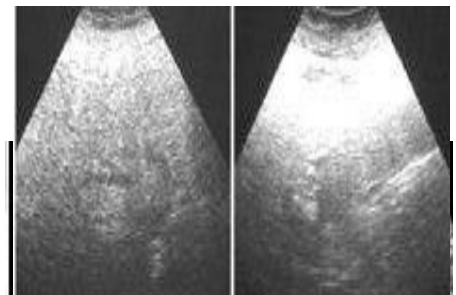
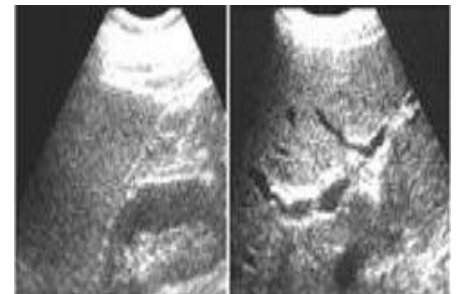
Moderada moderado aumento difuso de la ecogenicidad ligera disminución de la visualización de los vasos intrahepáticos y del diafragma.

Severa marcado aumento de la ecogenicidad pobre penetración del segmento posterior del lóbulo hepático derecho y pobre o nula visualización de los vasos hepáticos y del diafragma (Pág. 110).

Es habitual hacer el diagnóstico presuntivo de hígado graso con imágenes sugerentes (ecografía, tomografía computada o resonancia magnética).

Tomando como referencia la ecogenicidad del parénquima hepático, los tejidos explorados se denominan:

- * Isoecogénicos: Cuando tienen una ecogenicidad parecida al hígado.
- * Hiperecogénicos: Cuando su ecogenicidad es menor a la del hígado.
- * Hiperecogénicos: Cuando su ecogenicidad es mayor que la hepática.



Tanto la tomografía computada (TC) como la resonancia magnética (IRM), y la nueva técnica de espectroscopia, son modalidades sensitivas para la cuantificación de la Esteatosis. Sin embargo, la biopsia hepática es el único exámen que permite diferenciar entre "Esteatosis Simple" (acumulación de grasa) y "Esteatohepatitis" (grasa asociada a inflamación y fibrosis) Además puede generar un pronóstico con algún grado de certeza y estadificar (diagnosticar) la enfermedad. Pero sólo se utiliza en casos seleccionados, ya que, no todas las personas en que se sospecha hígado graso son sometidas a este procedimiento

Conclusiones.

La esteatosis hepática es una de las principales causas de enfermedad hepática crónica y su frecuencia está aumentando. La esteatosis no alcohólica es de etiología desconocida, relacionándose con múltiples factores de riesgo.

La acumulación de grasa en los hepatocitos indica grados variables de inflamación y fibrosis. La ecografía abdominal muestra el hígado graso como una imagen más refringente ("brillante"). Realizar una ecografía abdominal para la detección precoz de la esteatosis hepática es sin duda la más efectiva medida preventiva que debe indicarse a toda la población, con el fin de mantener el hígado en las mejores condiciones posibles, evitando el desarrollo de esta patología hasta sus fases más avanzadas como es la cirrosis, que puede llevar a un paciente hasta a la muerte si no es detectado y atendido a tiempo. Otra forma de llegar al diagnóstico es realizar exámenes de laboratorio, enzimas hepáticas generalmente con elevaciones de las aminotransferasas (transaminasas).

Es una condición sin ecuanon que toda enfermedad debe ser diagnosticada por un especialista que conoce a la perfección la historia clínica del paciente y la semiología de la enfermedad, pero también es real que todo buen especialista necesita de la colaboración de un buen equipo de profesionales de la salud que le proporcionara los exámenes indispensables para poder realizar el diagnóstico y tratamiento efectivo para sacar adelante el cuadro clínico del paciente.

Bibliografía.

1. Escalona Veloz R. Punción aspirativa con aguja fina para el diagnóstico de tumores en anatomía patológica. MEDISAN. 2012 feb; 16(2): p. 249-259.
2. Buqué X, Aspichueta P. Fundamento molecular de la esteatosis hepática asociada a la obesidad. Revista Española de Enfermedades Digestivas. 2008 sep; 100(9).
3. Casielles MdA. Hígado graso no alcohólico en pediatría. Revista Cubana de Medicina General Integral. 2013 dic; 29(4).
4. Barba Evia JR. Esteatosis hepática, esteatohepatitis y marcadores de lesión hepática. Rev Mex Patol Clin. 2008; 55(4): p. 216-232.
5. Ruíz Peregrina FJ, Álvarez Nieto C. ENFERMERÍA MATERNO INFANTIL Jaén: Universidad de Jaén; 2008.
6. Farreras P, Rozman C. Medicina Interna. 16th ed. Madrid: Elsevier; 2008.
7. López Farré A, Macaya MC. Libro de la salud cardiovascular del Hospital Clínico San Carlos y la Fundación BBVA Bogotá: Fundación BBVA; 2007.
8. Gutiérrez González J. Hígado Graso no Alcohólico Quito: Editorial Impresión Acierto Grafico; 2011.
9. Hofer M. Radiología de Torax: Atlas de aprendizaje sistematico México: Panamericana; 2008.
10. Pedrosa CS. Diagnostico por imagen Madrid: Márban; 2008.