



DOI: <https://doi.org/10.23857/dc.v9i1>

Ciencias de la Salud  
Artículo de Investigación

*Uso de técnicas de imagen en la planificación quirúrgica de fracturas complejas de tibia*

*Use of imaging techniques in surgical planning of complex tibial fractures*

*Uso de técnicas de imagem no planejamento cirúrgico das fraturas complexas da tibia*

Sergio Andrés Maila Zuñiga <sup>I</sup>  
[mailasergioandres@gmail.com](mailto:mailasergioandres@gmail.com)  
<https://orcid.org/0009-0005-2367-8142>

Carlos Enrique Gualotuña Puente <sup>II</sup>  
[gualojo@hotmail.com](mailto:gualojo@hotmail.com)  
<https://orcid.org/0009-0009-1688-9389>

Génesis Leonor Barba Carrillo <sup>III</sup>  
[kinitogenesis2010@hotmail.com](mailto:kinitogenesis2010@hotmail.com)  
<https://orcid.org/0000-0001-7175-7594>

Erik Manuel Cushpa Quinapanta <sup>IV</sup>  
[erickcushpa2@gmail.com](mailto:erickcushpa2@gmail.com)  
<https://orcid.org/0009-0001-1288-5366>

**Correspondencia:** [mailasergioandres@gmail.com](mailto:mailasergioandres@gmail.com)

\***Recibido:** 29 de febrero de 2023 \***Aceptado:** 12 de marzo de 2023 \* **Publicado:** 19 de abril de 2023

- I. Médico General por la Universidad del Azuay, Médico Independiente Consulta Privada, Ambato, Ecuador.
- II. Médico por la Universidad Central del Ecuador, Médico Independiente Consulta Privada, Quito, Ecuador.
- III. Médico General por la UCSG, Médico Independiente Consulta Privada, Guayaquil, Ecuador.
- IV. Médico General por la Universidad Técnica de Ambato, Magíster en salud y seguridad ocupacional por la Universidad de la Américas, Médico Ocupacional (consulta privada), Ambato, Ecuador.

## Uso de técnicas de imagen en la planificación quirúrgica de fracturas complejas de tibia

---

### Resumen

La frase la planificación es la clave del éxito ha sido ampliamente repetida a lo largo de la historia con diversos matices o variaciones y puede aplicarse a numerosas situaciones. En Cirugía Ortopédica y Traumatología (COT), se pone énfasis en la planificación mediante el empleo de un proverbio con un trasfondo similar: Fallar en la planificación es planear el fracaso. La metodología utilizada para el presente trabajo de investigación, se enmarca dentro de una revisión bibliográfica de tipo documental. La técnica para la recolección de datos está constituida por materiales electrónicos, estos últimos como Google Académico, PubMed, Science direct, entre otros, apoyándose para ello en el uso de descriptores en ciencias de la salud o terminología MESH. La información aquí obtenida será revisada para su posterior análisis. La planificación quirúrgica de fracturas en este caso de tibia, no son nada nuevas, desde hace muchos años antes del surgimiento de los quipos 3D tanto de imágenes como impresoras, ya se utilizaban los estudios de imágenes ya conocidos como radiografías, tomografías y resonancias magnéticas, en las áreas de traumatología y ortopedia. Las nuevas tecnologías representan una nueva manera de poder observar las lesiones y emplear y hasta practicar las técnicas quirúrgicas más adecuadas, incluyendo las posibles complicaciones que se pudieran presentar en el procedimiento quirúrgico, por ello es muy importante contar con todos los estudios que permitan explorar las lesiones y así planificar de manera correcta la operación.

**Palabras Claves:** Planificación; Quirúrgica; 3D; Tibia; Imágenes.

### Abstract

The phrase planning is the key to success has been widely repeated throughout history with various nuances or variations and can be applied to numerous situations. In Orthopedic Surgery and Traumatology (COT), emphasis is placed on planning through the use of a proverb with a similar background: Failing to plan is planning to fail. The methodology used for this research work is part of a documentary bibliographic review. The data collection technique is made up of electronic materials, the latter such as Google Scholar, PubMed, Science Direct, among others, relying on the use of descriptors in health sciences or MESH terminology. The information obtained here will be reviewed for further analysis. The surgical planning of fractures in this case of the tibia, are nothing new, for many years before the emergence of 3D imaging equipment and printers, imaging studies already known as x-rays, tomographies and magnetic resonances were already used. in the areas of

## Uso de técnicas de imagen en la planificación quirúrgica de fracturas complejas de tibia

---

traumatology and orthopedics. The new technologies represent a new way of being able to observe the lesions and use and even practice the most appropriate surgical techniques, including the possible complications that could arise in the surgical procedure, for this reason it is very important to have all the studies that allow us to explore the injuries and thus correctly plan the operation.

**Keywords:** Planning; surgical; 3D; Tibia; Images.

### Resumo

A frase planejamento é a chave do sucesso tem sido amplamente repetida ao longo da história com várias nuances ou variações e pode ser aplicada a inúmeras situações. Na Cirurgia Ortopédica e Traumatológica (COT), a ênfase é colocada no planejamento por meio do uso de um provérbio com fundo semelhante: Falhar em planejar é planejar falhar. A metodologia utilizada para este trabalho de pesquisa parte de uma revisão bibliográfica documental. A técnica de coleta de dados é composta por materiais eletrônicos, estes últimos como Google Scholar, PubMed, Science Direct, entre outros, contando com o uso de descritores em ciências da saúde ou terminologia MESH. As informações aqui obtidas serão revisadas para posterior análise. O planejamento cirúrgico das fraturas neste caso da tibia, não são novidades, pois muitos anos antes do surgimento dos equipamentos de imagem 3D e impressoras, já se utilizavam os exames de imagem já conhecidos como radiografias, tomografias e ressonâncias magnéticas. traumatologia e ortopedia. As novas tecnologias representam uma nova forma de poder observar as lesões e utilizar e até praticar as técnicas cirúrgicas mais adequadas, incluindo as possíveis complicações que possam surgir no procedimento cirúrgico, por isso é muito importante ter todos os estudos que permitem explorar as lesões e, assim, planejar corretamente a operação.

**Palavras-chave:** Planejamento; cirúrgico; 3D; Tíbia; Imagens.

### Introducción

La frase la planificación es la clave del éxito ha sido ampliamente repetida a lo largo de la historia con diversos matices o variaciones y puede aplicarse a numerosas situaciones. En Cirugía Ortopédica y Traumatología (COT), se pone énfasis en la planificación mediante el empleo de un proverbio con un trasfondo similar: Fallar en la planificación es planear el fracaso, traducida del inglés Failing to plan is planning to fail, de origen anónimo, siendo un hecho que ningún cirujano entra en quirófano

## Uso de técnicas de imagen en la planificación quirúrgica de fracturas complejas de tibia

---

planeando fracasar, sin embargo, sí es frecuente fallar en planificar<sup>1</sup>. La preparación minuciosa previa a una intervención quirúrgica constituye un acto fundamental que no debe obviarse, en un intento por conseguir los mejores resultados para los pacientes. (Galán-Olleros et al., 2022)

Desde la invención de los Rayos X, el uso de la imagen para complementar el diagnóstico clínico de múltiples patologías no ha hecho más que progresar y cobrar importancia. Un hito histórico en la medicina moderna fue la implementación de la tecnología TAC y RMN en la práctica médica habitual. Conforme se iba adquiriendo conocimiento y destreza en la interpretación de estas técnicas, nuevas inquietudes iban surgiendo sobre cómo mejorar y ganar precisión en la representación espacial de nuestra anatomía. En 1979, se planteó la idea de usar la tecnología 3D en medicina. En ese momento, ya se disponía de herramientas para crear prototipos mediante el “milling”, es decir, mediante el tallado y fresado de un bloque macizo sólido hasta obtener una pieza compacta parecida a aquello que se pretendía imitar. Estas herramientas eran controladas por una “CNC machine” (Computer Numerical Controlled machine), que indicaba en qué medida y modo debían moverse los tornos, fresadores, y demás herramientas, alrededor del bloque para moldear su superficie. (Montón Gómez, 2021)

La impresión en tres dimensiones (3D) incluye un grupo de tecnologías por medio de las cuales es posible generar objetos tridimensionales a partir de información binaria. Se trata de uno de los avances tecnológicos más significativos de la era moderna al que el desarrollo actual otorga un acceso industrial y masivo. La práctica de la ortopedia y traumatología también ha sido alcanzada por esta revolucionaria herramienta. La posibilidad de replicar la anatomía en forma tridimensional en dispositivos electrónicos y poder imprimirlos otorga una posibilidad enorme para comprender las lesiones a tratar y planificar los procedimientos a llevar a cabo. El habitual proceso de transformación de imágenes complementarias bidimensionales en una representación tridimensional en nuestros cerebros puede ahora ser plasmado en imágenes manipulables en el espacio virtual y aún ser impresas y así agregar no sólo su percepción visual, sino también táctil. Además, es posible crear guías y herramientas quirúrgicas adaptadas a las características de cada modelo. Éstos se pueden utilizar para calcular volúmenes y tomar medidas 3D precisas. (Moya et al., 2022)

En la actualidad existen casos complejos donde la fisionomía del paciente ha sufrido cambios. Lo que no ha permitido un diagnóstico preciso, pues su estudio se ha basado en imágenes médicas únicamente. Siendo necesario implementar la tecnología de creación de un biomodelo. Los

## Uso de técnicas de imagen en la planificación quirúrgica de fracturas complejas de tibia

---

biomodelos son replicas a tamaño real del cuerpo humano, los cuales tienen como finalidad principal permitir al médico, realizar verificaciones y ensayos de los procedimientos quirúrgicos previo a la cirugía, identificando el área de trabajo con precisión y ayudándoles a prevenir incidentes. Lo que garantiza tener una idea definida de los resultados a obtener, además de planificar la cirugía acortando el tiempo invertido en esta. Adicionalmente, los biomodelos le permiten al médico realizar una ilustración tanto para su grupo de trabajo como para los familiares del paciente y escoger herramental médico apropiado. La creación de los biomodelos inicia con la obtención de imágenes radiológicas como tomografía axial computarizada (TAC), resonancia magnética (RMI) o ultrasonido tridimensional, de las áreas afectadas del paciente. (Ortega Romero, 2022) Los biomodelos se fabrican con materiales biodegradables que permiten esterilización, siendo los más empleados el ácido poliláctico (PLA) y las resinas biocompatibles (Voltes-Martínez et al., 2020)

### Metodología

La metodología utilizada para el presente trabajo de investigación, se enmarca dentro de una revisión bibliográfica de tipo documental, ya que nos vamos a ocupar de temas planteados a nivel teórico como es Uso de técnicas de imagen en la planificación quirúrgica de fracturas complejas de tibia. La técnica para la recolección de datos está constituida por materiales electrónicos, estos últimos como Google Académico, PubMed, Science direct, entre otros, apoyándose para ello en el uso de descriptores en ciencias de la salud o terminología MESH. La información aquí obtenida será revisada para su posterior análisis.

### Resultados

#### La importancia de la planificación prequirúrgica en la resolución de fracturas complejas

- El uso de técnicas de diagnóstico por imagen avanzadas como el TAC de manera prequirúrgica en fracturas y zonas anatómicas complejas, se torna como una herramienta muy útil y en ocasiones fundamental en la que apoyarnos para una adecuada planificación y estudio de nuestras cirugías.
- Permiten la simulación previa de la intervención, así como la posibilidad de diseñar y posteriormente fabricar implantes a medida sin los cuales estas intervenciones multiplicarían su dificultad e incluso podrían ser irresolubles.

## Uso de técnicas de imagen en la planificación quirúrgica de fracturas complejas de tibia

---

- A pesar de la complejidad de las intervenciones, el tiempo quirúrgico se redujo y las resoluciones de las fracturas fueron muy satisfactorias gracias en gran parte al trabajo realizado previo a la cirugía. (Turrillo Paredes & Villarejo Arias, n.d.)

### **Impresión 3D. Presente y futuro**

Sin entrar en detalles, hay diferentes maneras de crear un archivo para después poder imprimirlo. Una vez tenemos el archivo o “foto en 3D” a imprimir, hay diferentes tipos de impresoras y diferentes materiales para imprimir. Por ejemplo, las impresoras FDM utilizan unos filamentos en estado sólido que serían el equivalente a la tinta, que se depositan por capas sobre una superficie hasta conseguir la forma deseada. Otro tipo de impresión es la SLA (estereolitografía), que utiliza fotopolímeros líquidos que con la acción de la luz se endurecen. El SLS (selective laser sintering) utiliza tinta en polvo que, mediante láser de CO<sub>2</sub>, se funde formando estructuras sólidas. El DMLS (direct metal laser sintering) permite imprimir piezas metálicas partiendo de polvo de metal y utilizando también el láser. Por último, en las bioimpresoras, lo más complicado de imaginar es la “tinta”, la cual está compuesta por células o por células acompañadas de una base que se comportará como matriz extracelular. (Catalán Amigo, 2021)

Se puede imprimir un modelo anatómico 3D desde una prueba de imagen (ya sea TC o RM) y utilizarlo para la planificación preoperatoria, como sería el caso de la cirugía pélvica compleja o la patología oncológica. Esto nos permite disminuir el tiempo quirúrgico y un mejor entendimiento preoperatorio de las patologías más complejas. Es especialmente pedagógico para los médicos en formación. También nos ayudan las impresiones 3D durante la cirugía, no solo en cuanto a la anatomía, sino que también podemos realizar guías para osteotomías o para la colocación de material de osteosíntesis, como los tornillos pediculares en la cirugía del raquis. (Catalán Amigo, 2021)

La bioimpresión 3D de cualquier tejido es de especial interés y está en estudio. Hay 2 tipos de estrategias de ingeniería tisular, la que utiliza andamiajes como matrices en las que cargar células y la ingeniería tisular modular, que realiza microestructuras de tejidos y órganos nativos. La tecnología de bioimpresión 3D se puede dividir en 2 tipos de producción, la bioimpresión 3D indirecta y la directa. En la primera se realizan unos moldes en negativo seguidos de la fundición con el biomaterial positivo deseado y la retirada de los moldes. En la bioimpresión 3D directa, se generan estructuras en

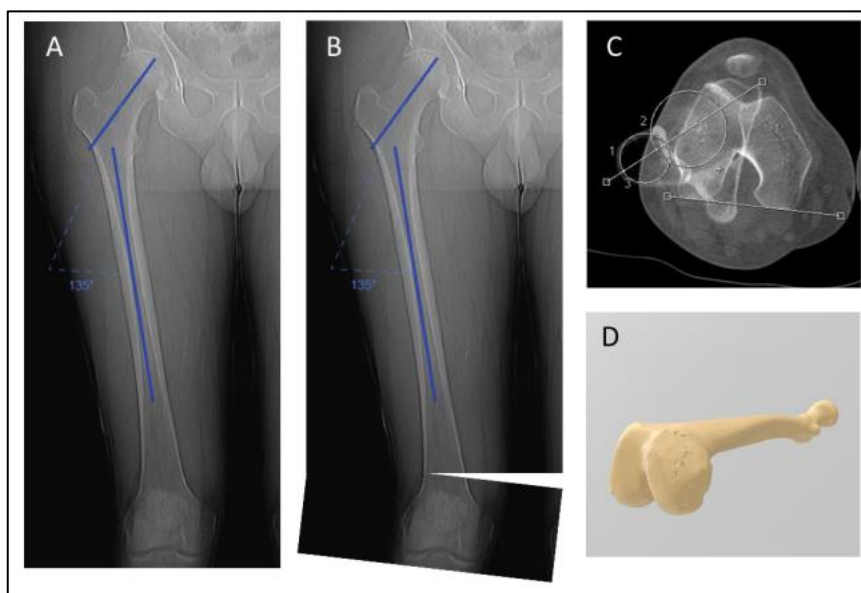
## Uso de técnicas de imagen en la planificación quirúrgica de fracturas complejas de tibia

3D que ofrecen viabilidad al depositar múltiples tipos celulares y biomateriales para construir el tejido deseado. (Catalán Amigo, 2021)

### Aplicación de la impresión 3D en el tratamiento de fracturas

#### Figura 1

(A): En el plano anteroposterior la medición de ángulos y la planificación de osteotomías (B) es relativamente sencilla porque podemos ver todo el fémur en una misma imagen. Esto también ocurre en el plano lateral (C): en el plano axial, podemos realizar mediciones basadas o bien en radiografías simples o, más frecuentemente, en cortes de tomografía, pero no vemos todo el fémur en un plano axial, sino la superposición de unos pocos cortes, por lo que aunque podemos realizar mediciones, no podemos simular osteotomías como en el plano anteroposterior (D): gracias al desarrollo de nuevas técnicas de imagen 3D, podemos obtener el biomodelo de un paciente y verlo en su totalidad desde cualquier plano del espacio, lo que permite no solo realizar mediciones en el plano axial sino también ver el efecto de éstas sobre nuestras mediciones previas.



**Nota.** Adaptado de *Planificación quirúrgica tridimensional de las osteotomías femorales en el dolor anterior de rodilla*, por Ferràs Tarragó, 2021, Universitat de València.

En el campo de la Cirugía Ortopédica y Traumatología, a menudo es de vital importancia la planificación quirúrgica preoperatoria, la cual no se practica con la frecuencia que recomienda la literatura por motivos como el coste, el esfuerzo o el tiempo que ello supone. Uno de los ámbitos



donde cobra especial importancia la planificación quirúrgica, y con ello la tecnología de impresión 3D, es el tratamiento de las fracturas complejas. (González Alonso, 2020)

### **Tratamiento quirúrgico de fracturas complejas**

Numerosos estudios clínicos han demostrado la correlación que existe entre una buena reducción anatómica en el tratamiento de una fractura y la función articular, siendo clave, por tanto, lograr restablecer la anatomía normal para obtener un buen resultado clínico. Para fracturas simples, las decisiones terapéuticas pueden basarse en técnicas de imagen bidimensionales como el TC o la RMN de forma exitosa. Sin embargo, en el tratamiento de fracturas complejas como las conminutas, desplazadas o aquellas que comprometen superficies articulares, la reducción anatómica es uno de los factores fundamentales para lograr un buen resultado. Es en este contexto donde la tecnología de impresión 3D y el uso de biomodelos permitirían a los cirujanos comprender mejor las características de la lesión y el desplazamiento de los fragmentos, ayudaría en la planificación quirúrgica y permitiría la simulación de la cirugía, ofreciendo así un tratamiento óptimo y personalizado al paciente. (González Alonso, 2020)

### **Fracturas de platillos tibiales**

El manejo de las fracturas de platillos tibiales ha evolucionado en la medida que lo han hecho sus resultados, lo que ha influido en la evolución de los sistemas de clasificación, a fin de lograr describir de la mejor forma posible la localización y características de los fragmentos, permitiendo una planificación preoperatoria adecuada y orientando el tratamiento. (Díaz Allende et al., 2018)

La clasificación de Schatzker, publicada en 1979, divide las fracturas en 6 tipos y es la más utilizada a nivel internacional. En 1987, el grupo AO presentó su clasificación alfanumérica, la cual aporta mayor detalle respecto a las características del compromiso óseo, sin embargo, posee una importante variabilidad interobservador. Ambas clasificaciones no permiten una valoración de la integridad de la superficie articular posterior debido a que están basadas en una evaluación radiográfica en el plano frontal. La tomografía computada (TC) y las reconstrucciones tridimensionales han ampliado el entendimiento de esas lesiones al otorgar una perspectiva en los planos coronal, sagital y axial, agregando información invaluable para el tratamiento, favoreciendo el desarrollo de nuevas



## Uso de técnicas de imagen en la planificación quirúrgica de fracturas complejas de tibia

---

clasificaciones y mejorando la confiabilidad intra e interobservador, respecto de las características morfológicas de esos fragmentos. (Díaz Allende et al., 2018)

### **Fracturas abiertas de tibia grado IIIB-IIIC**

Las fracturas abiertas de tibia (peroné) tipo IIIB-IIIC de Gustilo están causadas por traumatismos de alta energía (precipitaciones, accidentes de tráfico, armas de fuego...), y producen pérdida crítica de partes blandas y periostio (cobertura de tibia especialmente vulnerable), pérdida de hueso y extensa devascularización de la zona afectada. Ello dificulta, en muchos casos, la posibilidad de usar los tejidos locorreionales, por lo que es necesario recurrir al uso de colgajos microvascularizados y a sistemas de fijación para conseguir una cobertura estable del hueso expuesto y de las estructuras neurovasculares. (Camporro-Fernández et al., 2015)

### **Planificación**

Se solicita en todos los pacientes estudios de imagen preoperatorios para valorar el estado de los vasos receptores antes de realizar el colgajo microvascularizado. Se Utiliza la angiotomografía computarizada (Toshiba Medical Systems, Aquilion 64 Slice CFX) en la mayoría de los casos. En pacientes con bypass previo, o si los vasos receptores están ubicados distales al tobillo, se prefiere la arteriografía por catéter convencional (Philips Integris 9890-63272). Según las características del paciente, del defecto (ubicación, dimensiones, complejidad tridimensional), estado de los vasos receptores y la posible necesidad de procedimientos secundarios, se utiliza para la reconstrucción colgajos musculares, fasciocutáneos o compuestos, incluyendo hueso vascularizado. (Camporro-Fernández et al., 2015)

### **Fractura de tibia distal multifragmentaria**

Las fracturas de extremo distal de tibia, son lesiones poco habituales, menos del 7% de todas las fracturas tibiales y menos del 10% de todas las 1 fracturas de las extremidades inferiores. Se presentan generalmente en personas jóvenes, con una media de edad entre 30 y 40 años, principalmente en el contexto de traumatismos de alta energía, caídas en domicilio o entorno laboral, accidentes casuales o de tráfico. Actualmente también aumentan la incidencia de lesiones en personas de edad más

## Uso de técnicas de imagen en la planificación quirúrgica de fracturas complejas de tibia

avanzada en accidentes casuales con traumatismos de baja energía y con cierto grado de osteopenia u osteoporosis. (Mateo et al., 2021)

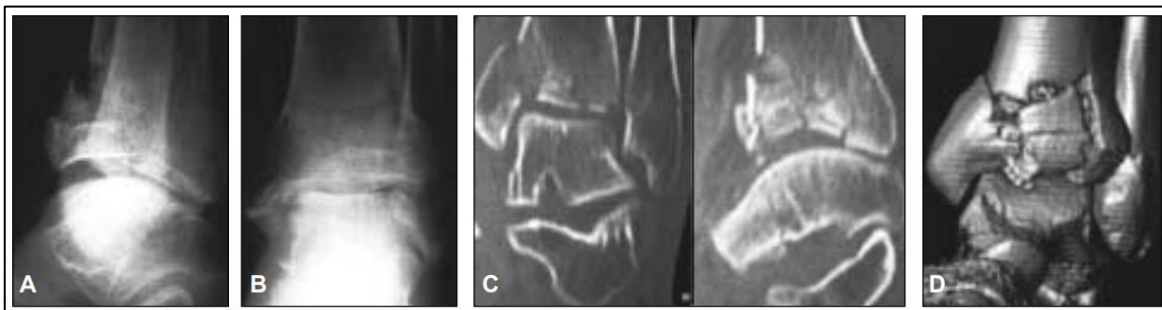
### Planificación

Estas fracturas tienen un importante grado de complejidad, requiere un estudio radiológico con Rayos X y Tomografía axial computarizada (TAC). Para plantear un tratamiento quirúrgico se debe realizar un adecuado y cuidadoso manejo de las partes blandas que condicionarán posibles complicaciones que inciden en una adecuada evolución. (Mateo et al., 2021)

### Fracturas del pilón tibial

#### Figura 2

A y B. Radiografías de frente y de perfil de tobillo (paciente VI) en la que se observa la fractura metafisaria de la tibia distal con extensión a la superficie articular. C. En los cortes tomográficos coronales y sagitales se puede apreciar con mayor precisión la conminución de la fractura. D. Vista anterior de la reconstrucción tridimensional.



**Nota.** Adaptado de *Fracturas del pilón tibial: técnica de fijación mínimamente invasiva*, por Donndorff et al, 2004, Rev Asoc Argent Ortop Traumatol.

Las fracturas del pilón tibial representan sólo el 7% de todas las fracturas de la tibia. Sin embargo, su tratamiento constituye un problema frecuente para los cirujanos traumatólogos. A pesar de lograr una reducción anatómica de la articulación y un manejo adecuado de las partes blandas, la incidencia de resultados regulares y malos a largo plazo es elevada (hasta el 78% de los casos), sobre todo en las fracturas de alta energía con conminución articular y metafisaria, que evolucionan casi siempre a la artrosis postraumática y requieren la realización de una artrodesis de tobillo. Por otro lado, debido a la mala vascularización y la escasa cobertura de las partes blandas, este tipo de lesiones presenta una

## Uso de técnicas de imagen en la planificación quirúrgica de fracturas complejas de tibia

---

particular predisposición al desarrollo de complicaciones, lo que compromete la capacidad del cirujano para reducir y estabilizar estas fracturas de manera adecuada. (Donndorff et al., 2004)

### **Planificación**

Donndorff et al (2004), analizaron 9 fracturas (9 pacientes) del pilón tibial, todos tratados en forma consecutiva por el equipo de trauma ortopédico de nuestro hospital entre octubre de 2000 y marzo de 2002. Todas las fracturas fueron evaluadas radiológicamente para su clasificación según Ruedi-Allgöwer en: tipo I (0 casos), tipo II (6 casos), y tipo III (3 casos). Considerando la clasificación AO/OTA, dos fracturas fueron tipo 43B1, tres fracturas 43C1, una fractura 43C2 y tres fracturas 43C3. La tomografía computarizada (con reconstrucción tridimensional y sin ella) fue especialmente útil en las fracturas complejas para determinar la localización y el desplazamiento de los fragmentos y permitió una correcta planificación de los abordajes y colocación de los implantes. Para la evaluación del daño de las partes blandas en el momento del ingreso en el hospital se utilizó la clasificación descrita por Tscherne y Ouster: un caso tipo 0, cinco casos tipo I y tres casos tipo II. No se presentaron lesiones vasculonerviosas ni síndromes compartimentales como consecuencia del traumatismo.

### **Conclusión**

La planificación quirúrgica de fracturas en este caso de tibia, no son nada nuevas, desde hace muchos años antes del surgimiento de los quipos 3D tanto de imágenes como impresoras, ya se utilizaban los estudios de imágenes ya conocidos como radiografías, tomografías y resonancias magnéticas, en las áreas de traumatología y ortopedia. Las nuevas tecnologías representan una nueva manera de poder observar las lesiones y emplear y hasta practicar las técnicas quirúrgicas más adecuadas, incluyendo las posibles complicaciones que se pudieran presentar en el procedimiento quirúrgico, por ello es muy importante contar con todos los estudios que permitan explorar las lesiones y así planificar de manera correcta la operación.

## Referencias

1. Camporro-Fernández, D., Ontaneda-Rubio, A., & Castellanos-Morán, M. (2015). Tratamiento de fracturas abiertas de tibia grado IIIB-IIIC de Gustilo con colgajos libres microvascularizados. *Cirugía Plástica Ibero-Latinoamericana*, 41(3), 283–293. <https://doi.org/10.4321/S0376-78922015000300008>
2. Catalán Amigo, S. (2021). Generalidades, técnicas innovadoras: presente y futuro. *Monografías de Actualización de La Sociedad Española de Medicina y Cirugía Del Pie y Tobillo*, 13(1). <https://doi.org/10.24129/j.mact.1301.fs2105002>
3. Díaz Allende, P., Scheu Gonçalves, M., Carredano González, X., Colmenares Sandoval, O., Yáñez Lagos, C., Donoso Martínez, R., O'Connell Godoy, L., & Figueroa Poblete, D. (2018). Principios quirúrgicos en fracturas de platillos tibiales con compromiso de columna posterior. *Revista Chilena de Ortopedia y Traumatología*, 59(01), 022–034. <https://doi.org/10.1055/s-0038-1641563>
4. DONNDORFF, A., HALLIBURTON, C., YACUZZI, C., NUÑEZ, L., BONGIOVANNI, S., FARFALLI, G., & OVENZA, J. M. L. (2004). Fracturas del pión tibial: técnica de fijación mínimamente invasiva. *Rev Asoc Argent Ortop Traumatol*, 70, 210–222.
5. Ferràs Tarragó, J. (2021). Planificación quirúrgica tridimensional de las osteotomías femorales en el dolor anterior de rodilla [Universitat de València]. <https://roderic.uv.es/handle/10550/78564>
6. Galán-Olleros, M., García-Coiradas, J., Llanos, S., Valle-Cruz, J. A., & Marco, F. (2022). Planificar fracturas es sencillo: desarrollo de un método básico de planificación digital basado en la técnica tradicional con lápiz y papel. *Revista Española de Cirugía Ortopédica y Traumatología*, 66(5), 328–340. <https://doi.org/10.1016/j.recot.2021.05.002>
7. González Alonso, M. (2020). Aplicación de la impresión 3D en el tratamiento de fracturas de esqueleto apendicular: revisión sistemática y meta-análisis [UNIVERSIDADE DE SANTIAGO DE COMPOSTELA]. [https://minerva.usc.es/xmlui/bitstream/handle/10347/24613/2020\\_TFG\\_Medicina\\_Gonzalez\\_Aplicacion.pdf?sequence=1&isAllowed=y](https://minerva.usc.es/xmlui/bitstream/handle/10347/24613/2020_TFG_Medicina_Gonzalez_Aplicacion.pdf?sequence=1&isAllowed=y)
8. Mateo, G., Leandro Leon, E., Colla Machado, M. R., Iarussi, M., & Arroquy, F. (2021). RESOLUCIÓN DE FRACTURA DE TIBIA DISTAL MULTIFRAGMENTARIA CON

Uso de técnicas de imagen en la planificación quirúrgica de fracturas complejas de tibia

---

PLACA BLOQUEADA CONTÉCNICA MIO EN PACIENTE EMBARAZADA.

REVISTA DEL HOSPITAL PRIVADO DE COMUNIDAD, 22(1).

9. Montón Gómez, C. (2021). Protocolo para la impresión de modelos 3D en lesiones óseas complejas del servicio de Cirugía Ortopédica y Traumatología del HGUCS [UNIVERSITAT JAUME I]. <https://repositori.uji.es/xmlui/handle/10234/195400>
10. Moya, D., Gobbato, B., Valente, S., & Roca, R. (2022). Uso de planificación preoperatoria e impresión 3D en ortopedia y traumatología: ingresando en una nueva era. *Acta Ortopédica Mexicana*, 36(1), 39–47. <https://doi.org/10.35366/106758>
11. Ortega Romero, S. R. (2022). rotocolo de Creación de Biomodelos para Planificación Quirúrgica de Casos Complejos de Traumatología [ESCUELA SUPERIOR POLITÉCNICA DEL LITORAL]. [https://www.dspace.espol.edu.ec/bitstream/123456789/56371/1/T-112721 Ortega Romero.pdf](https://www.dspace.espol.edu.ec/bitstream/123456789/56371/1/T-112721Ortega%20Romero.pdf)
12. Turrillo Paredes, C. J., & Villarejo Arias, R. (n.d.). LA IMPORTANCIA DE LA PLANIFICACIÓN PREQUIRÚRGICA EN LA RESOLUCIÓN DE FRACTURAS COMPLEJAS. [https://avepa.org/pdf/reunion\\_gevo/10.pdf](https://avepa.org/pdf/reunion_gevo/10.pdf)
13. Voltes-Martínez, A., De la Concepción-Ruíz, E., López-Puerta, J. M., & Cano, P. A. (2020). Impresión 3D para la planificación preoperatoria avanzada en cirugía ortopédica y traumatología. *Revista de La Sociedad Andaluza de Traumatología y Ortopedia*, 37(2), 58–68.